

# Gestes Associés

à la reconstruction du Ligament croisé antérieur

Le LAL, L'OTV

**Dr Julien Chouteau MD Ph D**

**Annecy**

*Cabinet de Chirurgie Orthopédique et de Chirurgie du Sport Le Péracles Metz Tessy*

*Clinique d'Argonay*



# Plasties du Ligament Antéro Latéral

# Le Ligament antéro latéral

- 1879, Paul Segond
- 2013, J Victor J Anat: *Claes S, Bellemans et al. Anatomy of the anterolateral ligament of the knee. J Anat. Oct 2013*
- Contrôle RI Tibiale/ pivot shift
- 97% des genoux
- Structure indépendante
- Dodds AL, Amis AA et al. The anterolateral ligament: Anatomy, length changes and association with the Segond fracture. Bone Joint J. March 2014*

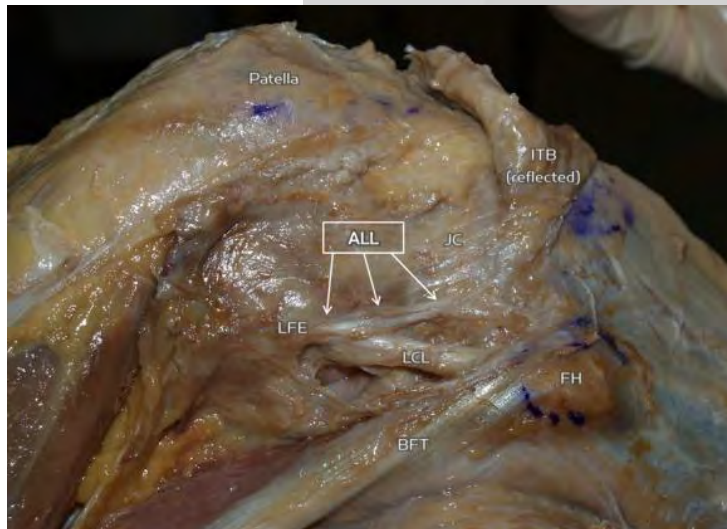
Journal of **Anatomy**

# Le Ligament antéro latéral

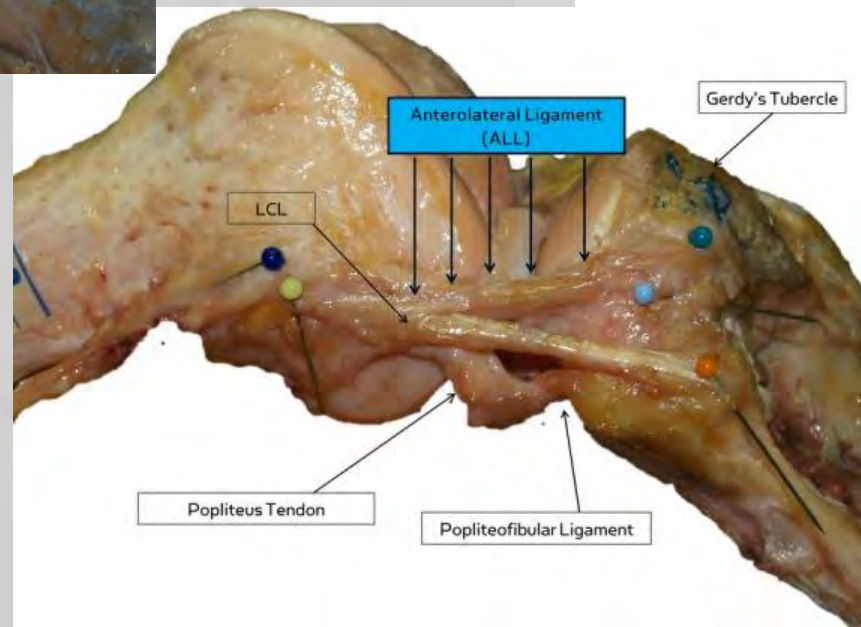
**« The lesion of the AnteroLateral FemoroTibial Ligament increases tibial rotation and could be correlated to the pivot shift phenomenon.»**

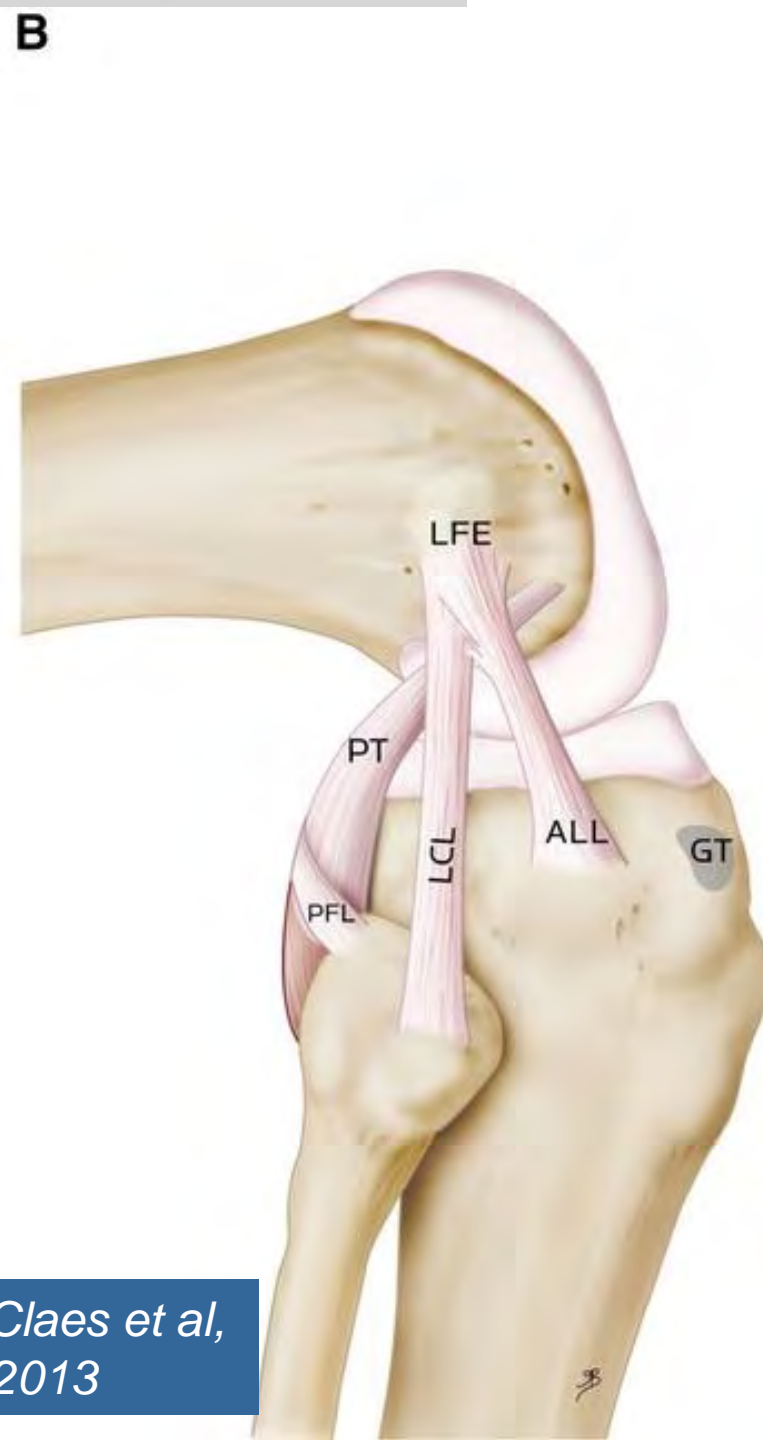
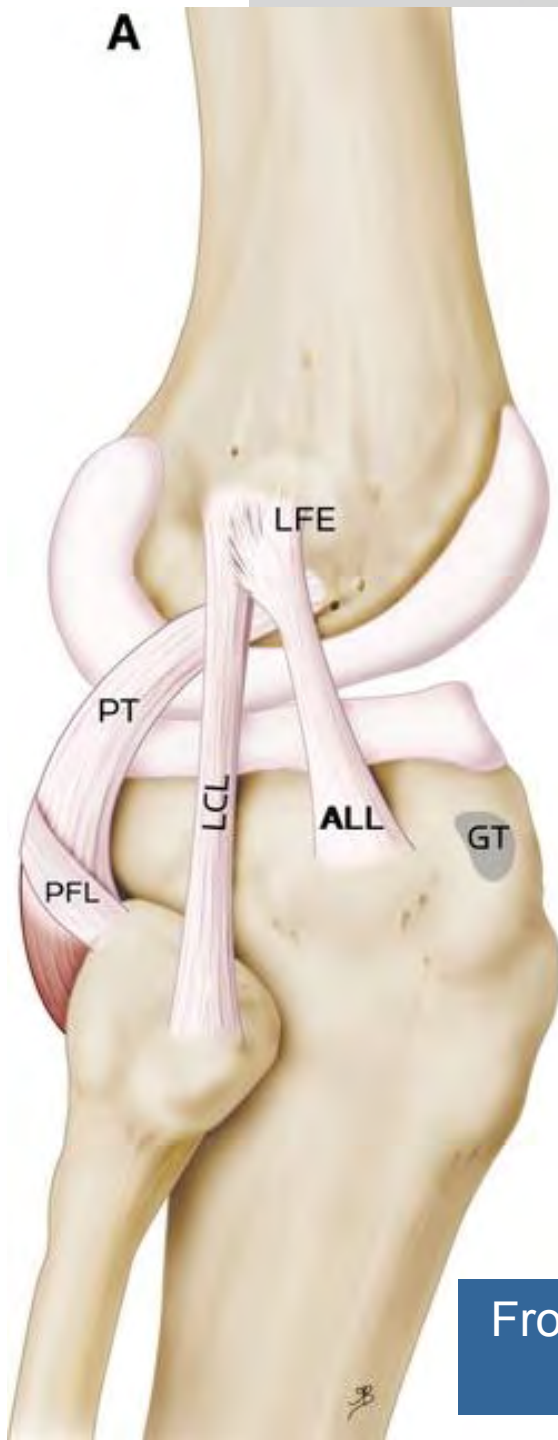
***Claes et al. ISAKOS 2013, AAOS 2013 Selective cutting of ACL bundles/ALL***

**“Ruptured ALL is prerequisite for grade 3 Pivot shift in ACL deficient knee”**



From *Claes et al*,  
2013





From *Claes et al*,  
2013

# Chirurgie des laxités chroniques périphériques du genou

B. Moyen, J. Chouteau

EMC 44  
793

## Symposium SFA 2013 BORDEAUX

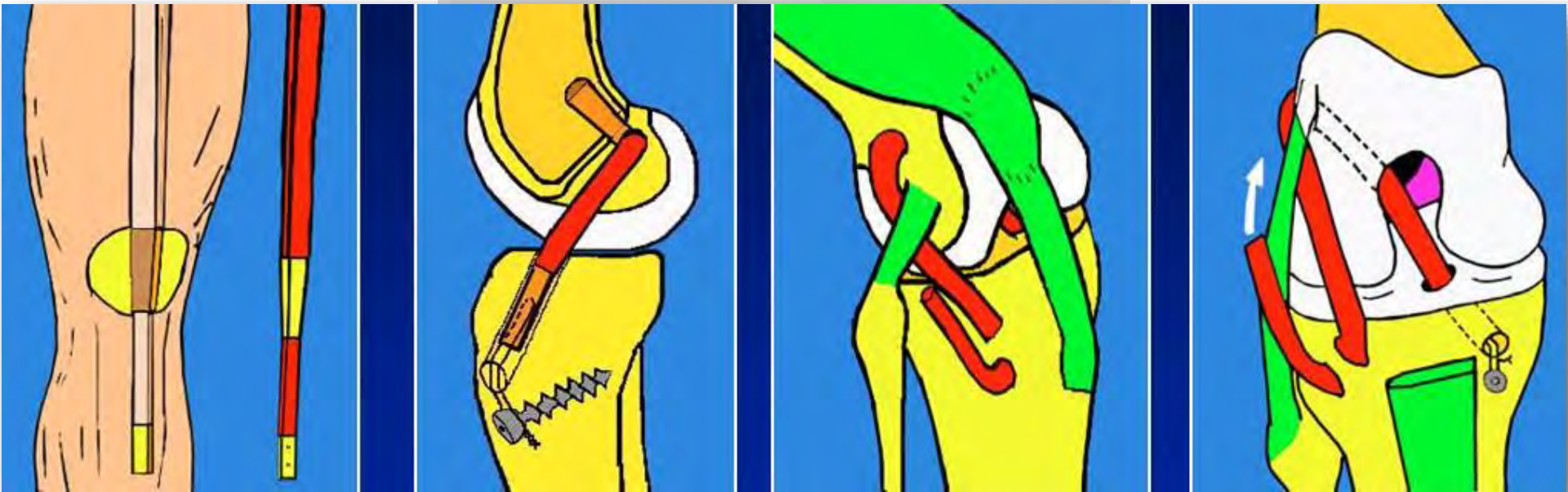[Arthrosc Tech](#). 2016 Dec; 5(6): e1253–e1259.

Combined Anterior Cruciate Ligament and Anterolateral Ligament Reconstruction

[Bertrand Sonnery-Cottet](#), M.D.,<sup>a,\*</sup> [Matt Daggett](#), D.O., M.B.A.,<sup>b</sup> [Camilo Partezani Helito](#), M.D.,<sup>c</sup> [Jean-Marie Fayard](#), M.D.,<sup>a</sup> and [Mathieu Thaunat](#), M.D.<sup>a</sup>

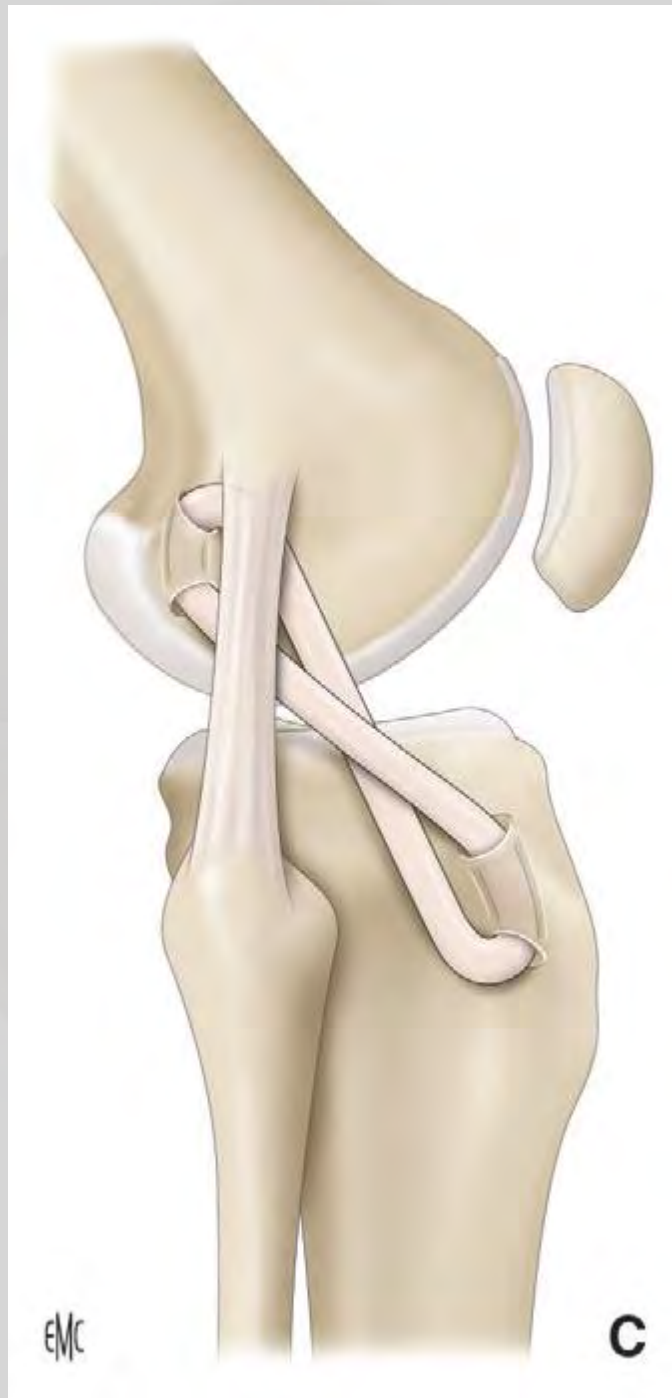Sonnery-Cottet B., Thaunat M., Freychet B., Pupim B.H.B., Murphy C.G., Claes S. **Outcome of a combined ACL and ALL reconstruction technique with a minimum 2-year follow-up.** Am J Sports Med. 2015;43:1598–1605

# Mac InJones de JL Lerat

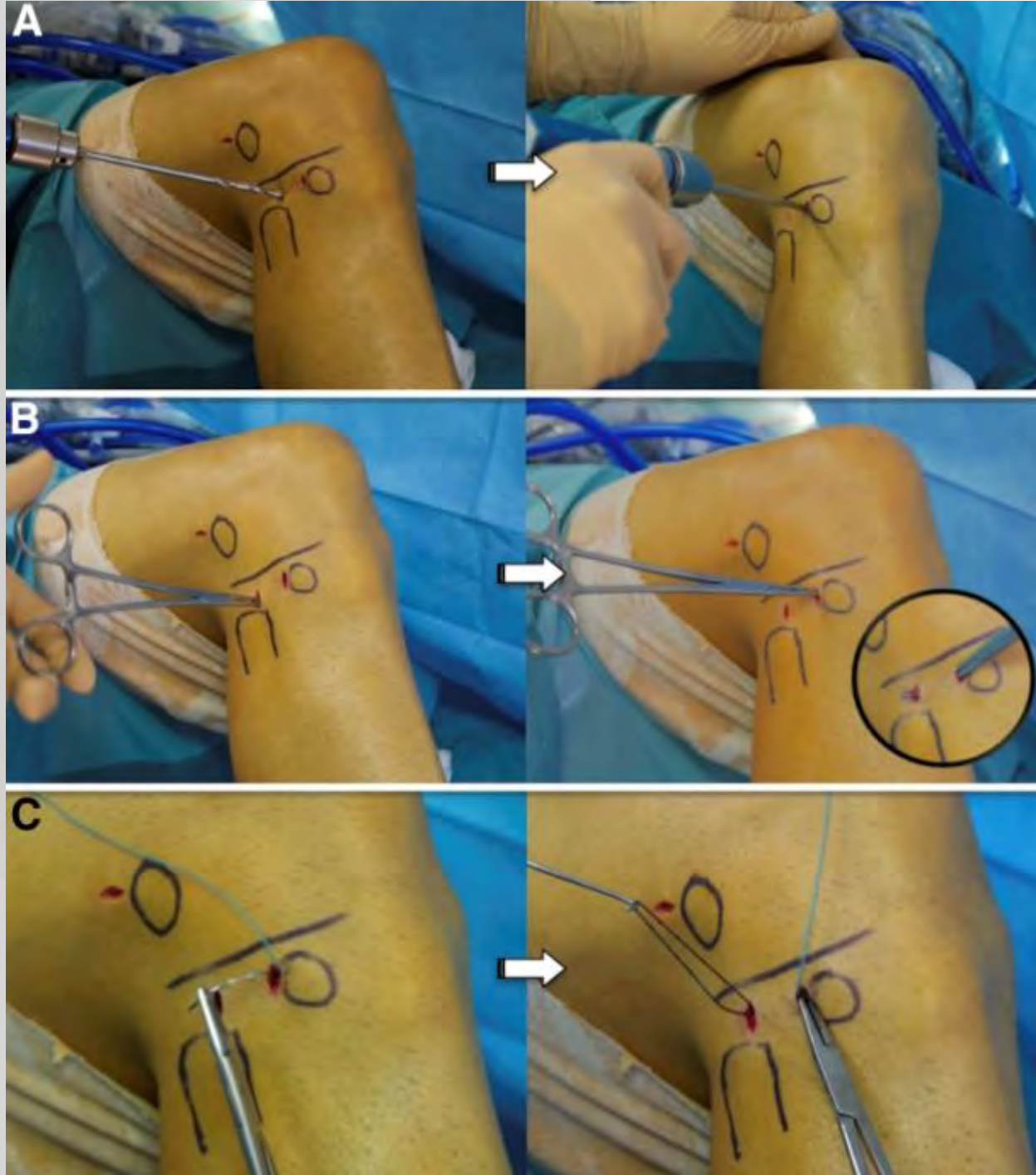




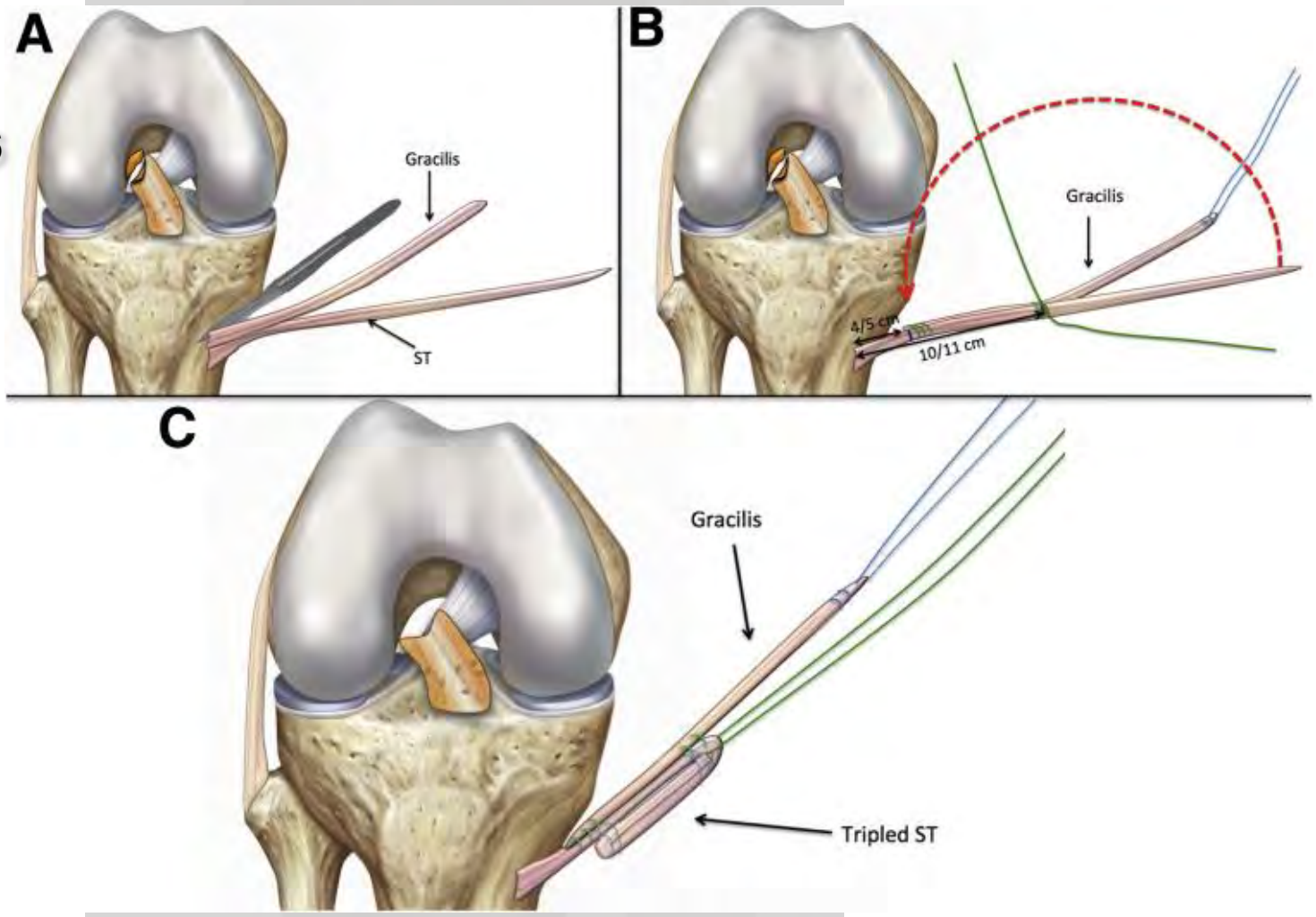
P.Neyret

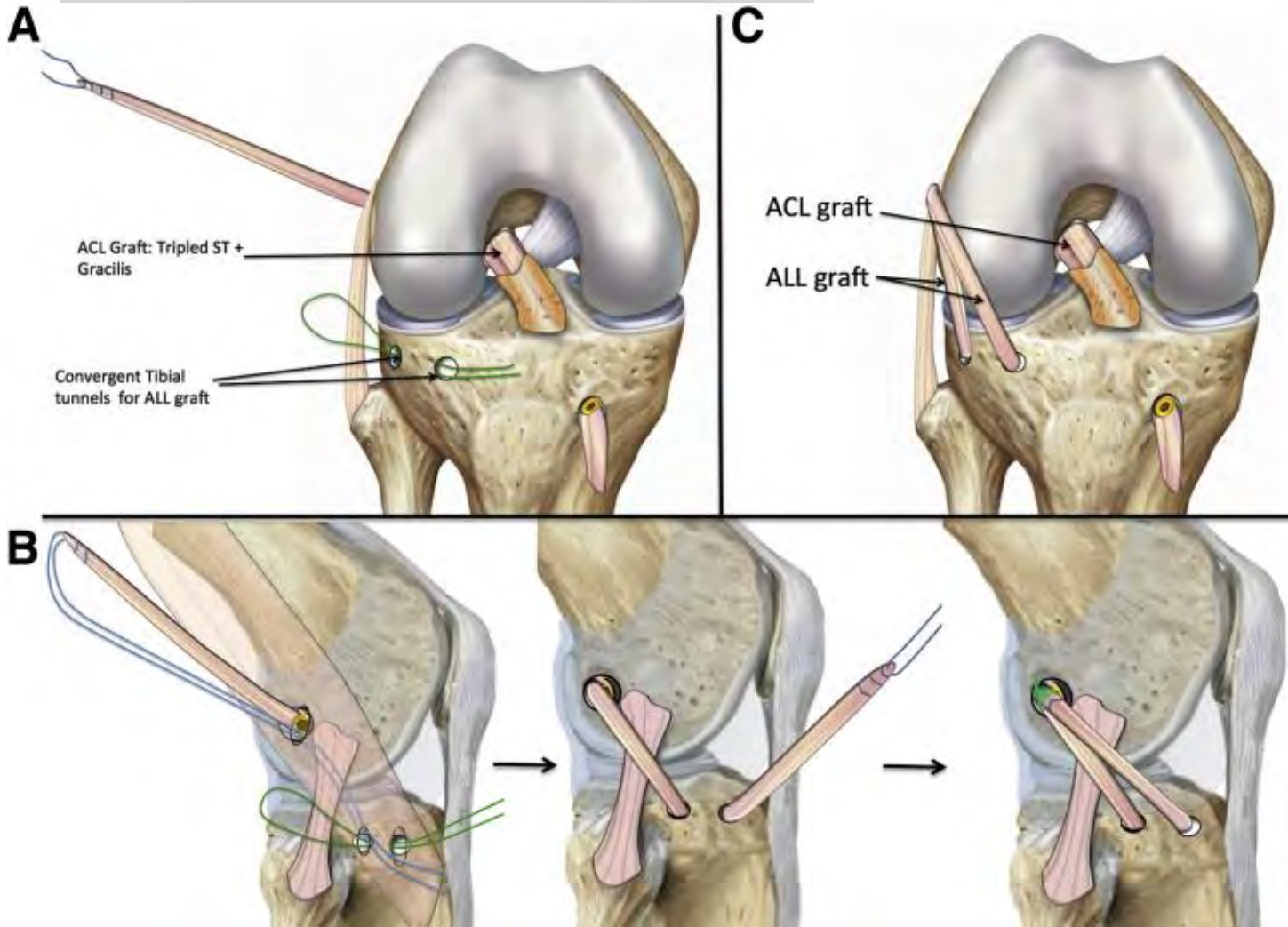


Arthrosc Tech. 2016 Dec;  
5(6): e1253–e1259.  
Combined Anterior Cruciate  
Ligament and Anterolateral  
Ligament Reconstruction  
Bertrand Sonnery-Cottet  
M.D et al



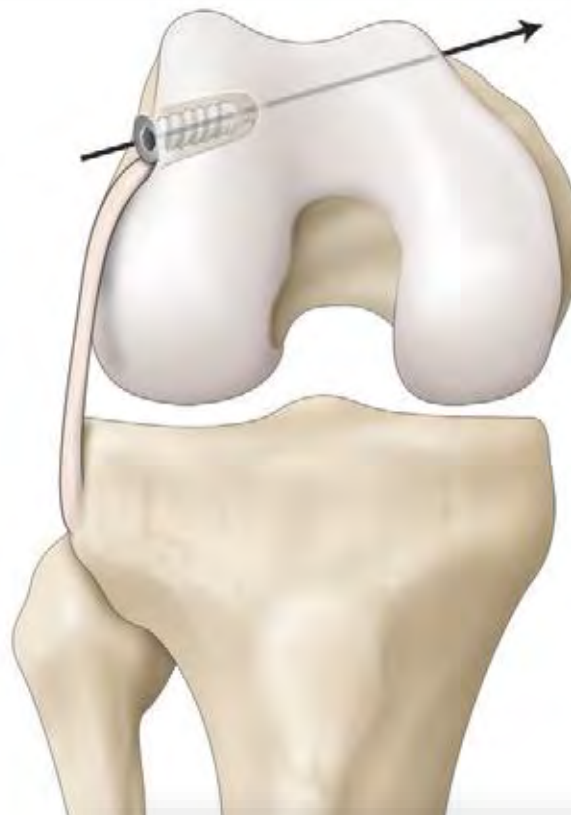
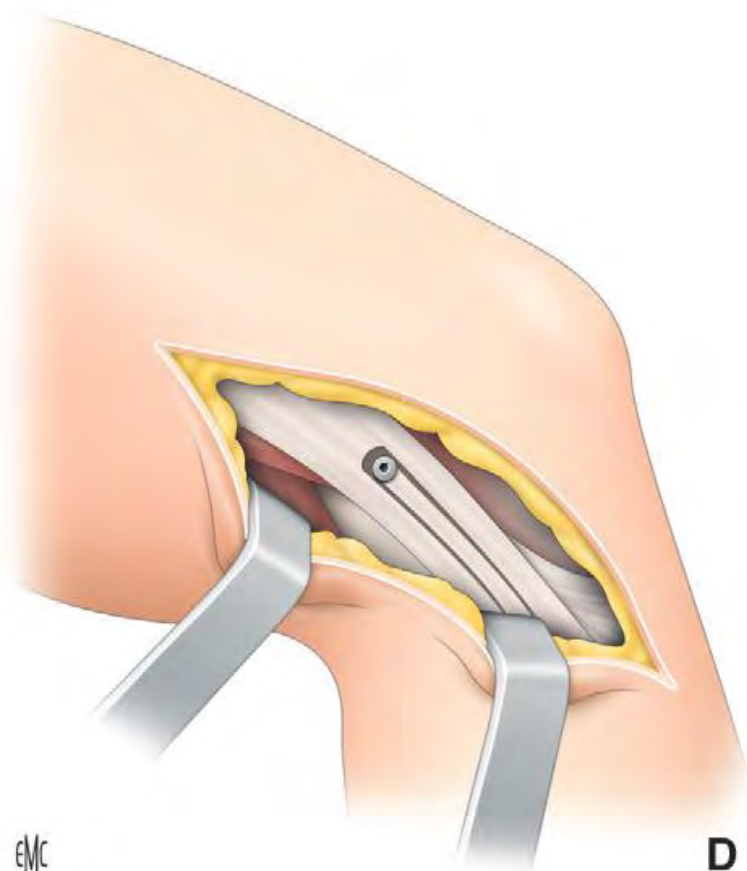
Arthrosc Tech. 2016  
Dec; 5(6): e1253–  
e1259.  
Combined Anterior  
Cruciate Ligament  
and Anterolateral  
Ligament  
Reconstruction  
Bertrand Sonnery-  
Cottet M.D et al





Arthrosc Tech. 2016  
Dec; 5(6): e1253–  
e1259.  
Combined Anterior  
Cruciate Ligament  
and Anterolateral  
Ligament  
Reconstruction  
Bertrand Sonnery-  
Cottet M.D et al

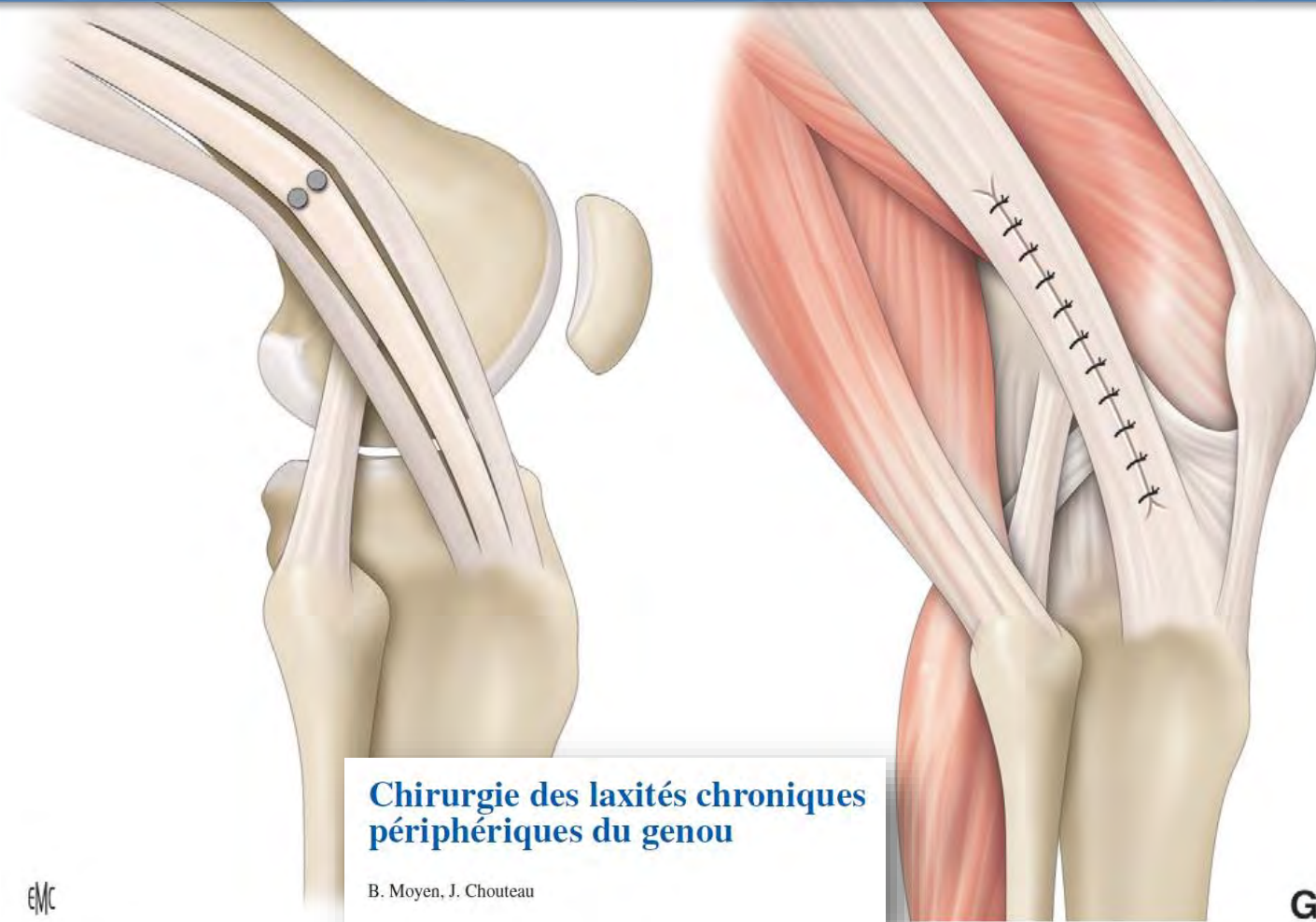
# Technique au Facia Lata Christel



**Chirurgie des laxités chroniques  
périphériques du genou**

B. Moyen, J. Chouteau

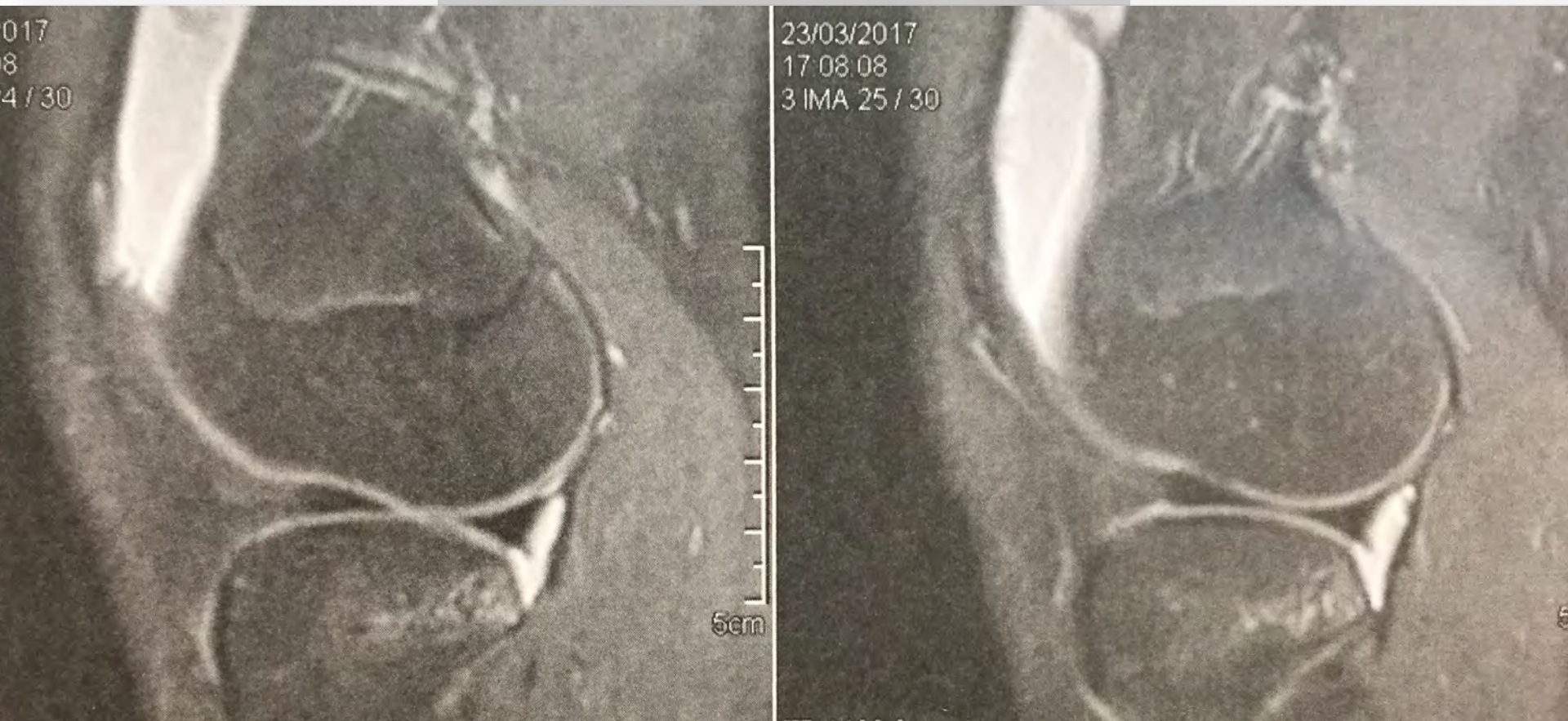# Modification de la bandelette enfouie de Muller selon Moyen

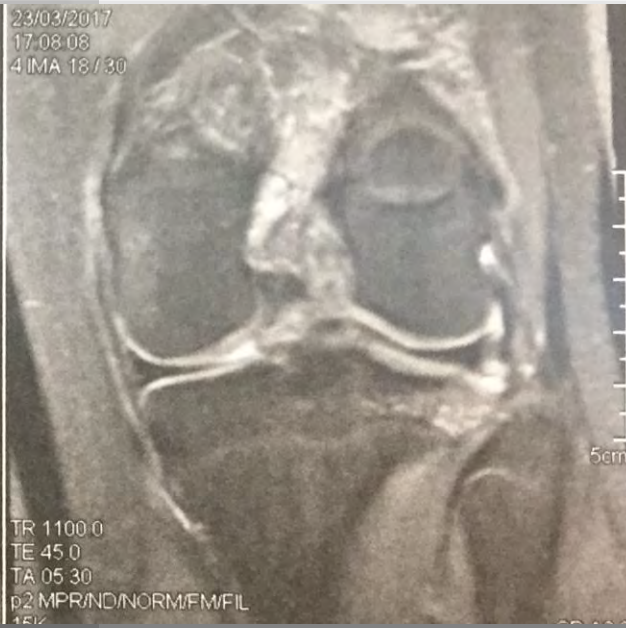
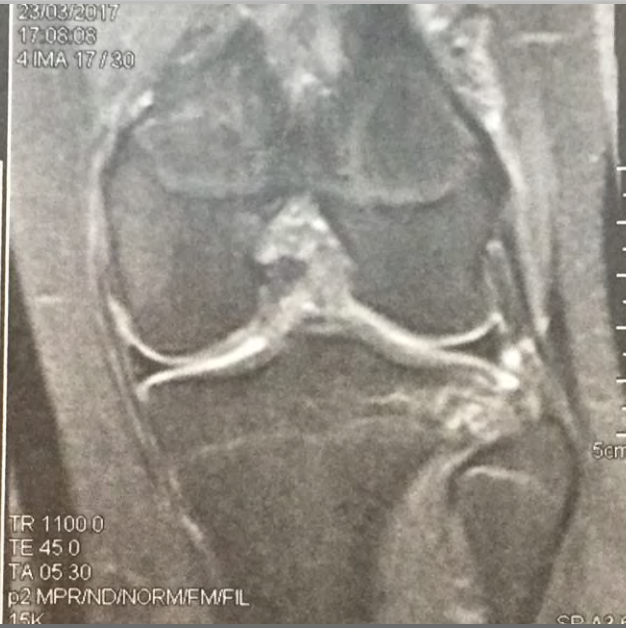
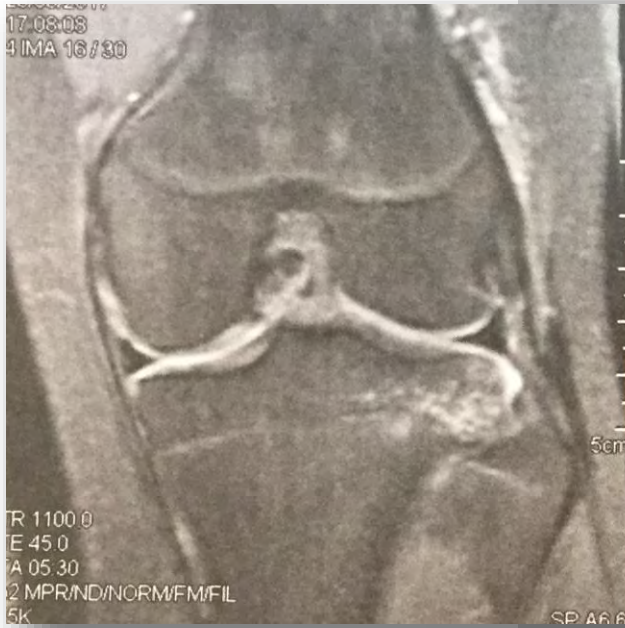017  
8  
4 / 30

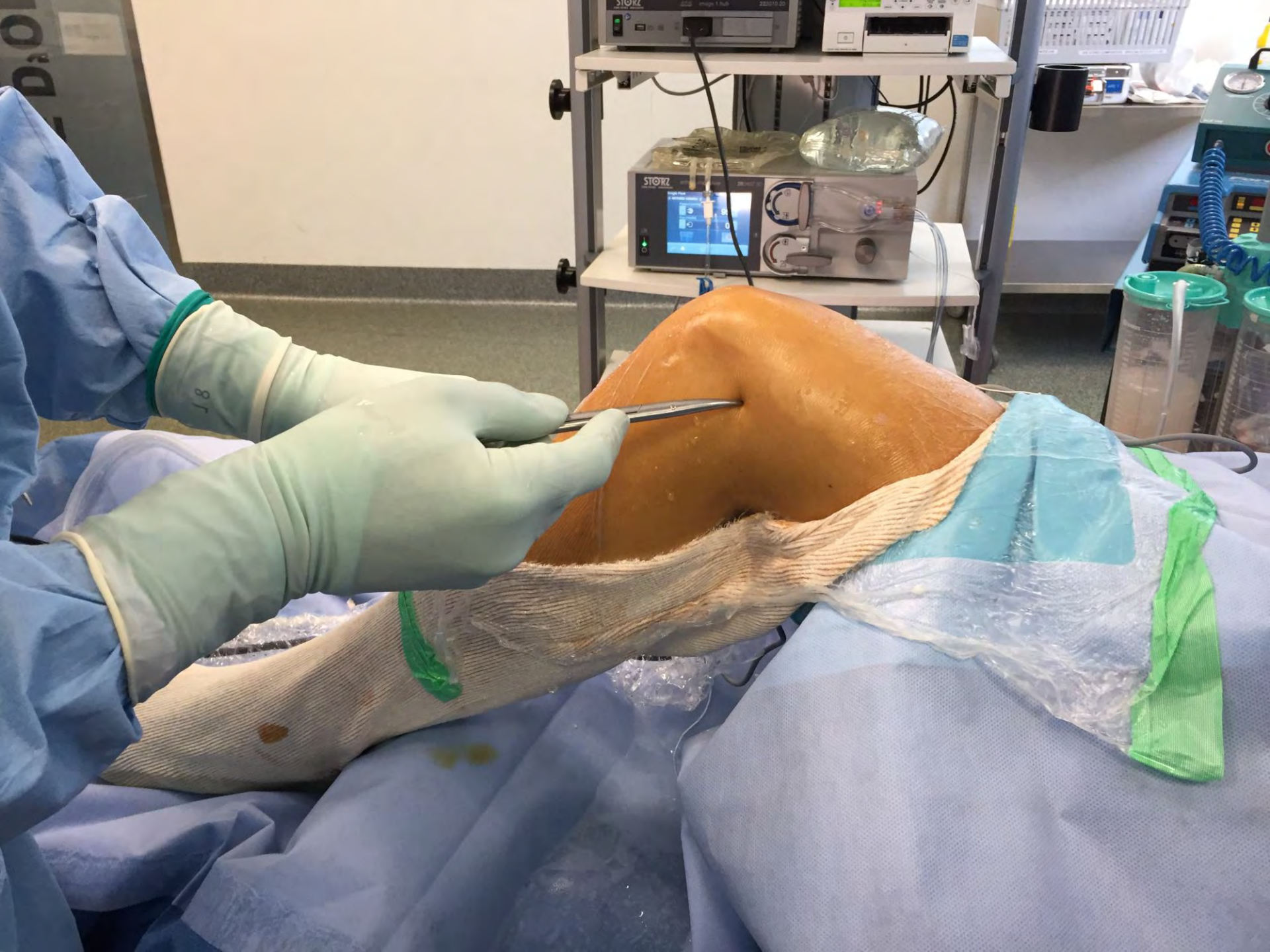23/03/2017  
17 08 08  
3 IMA 25 / 30

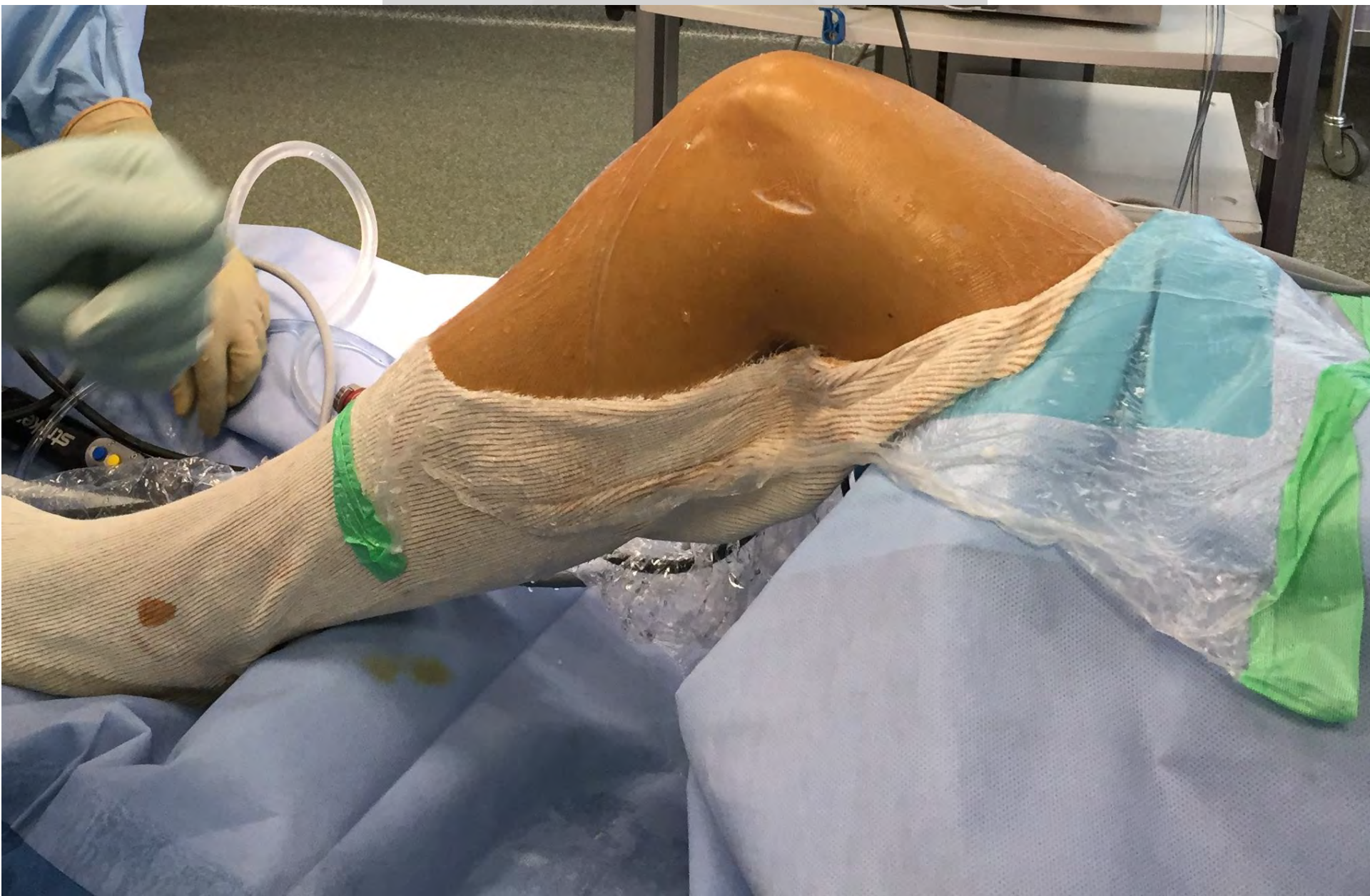5cm

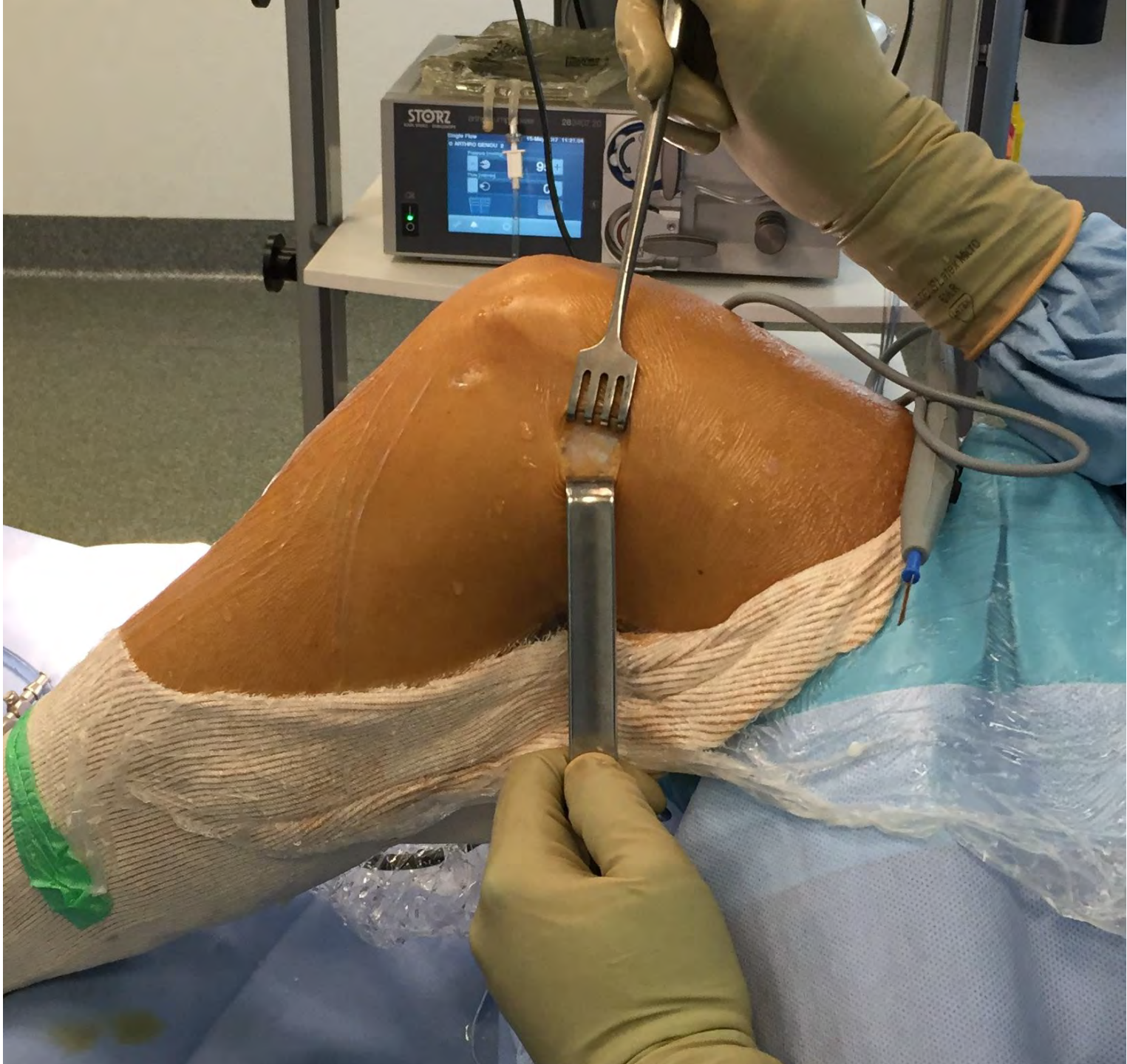

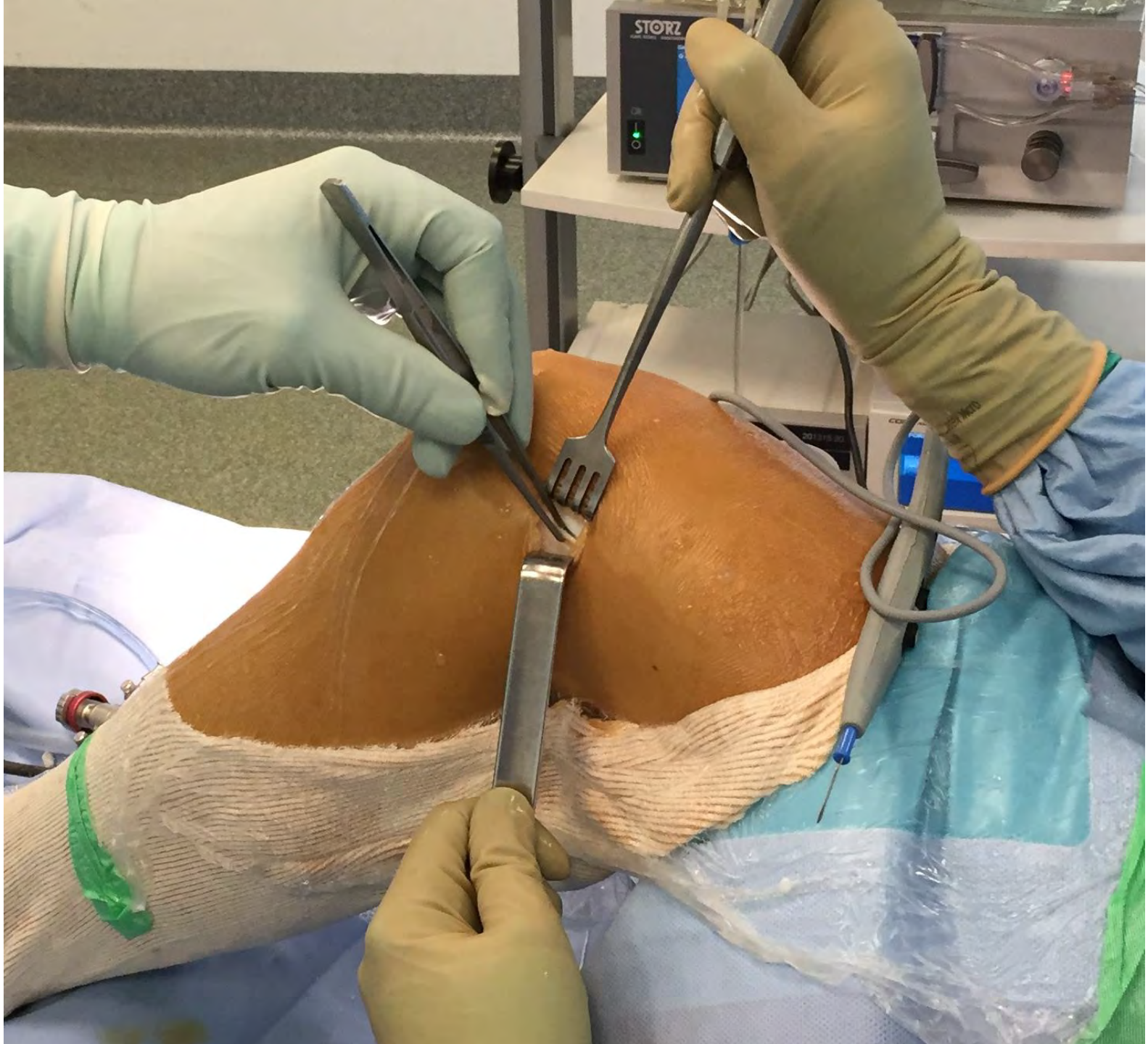


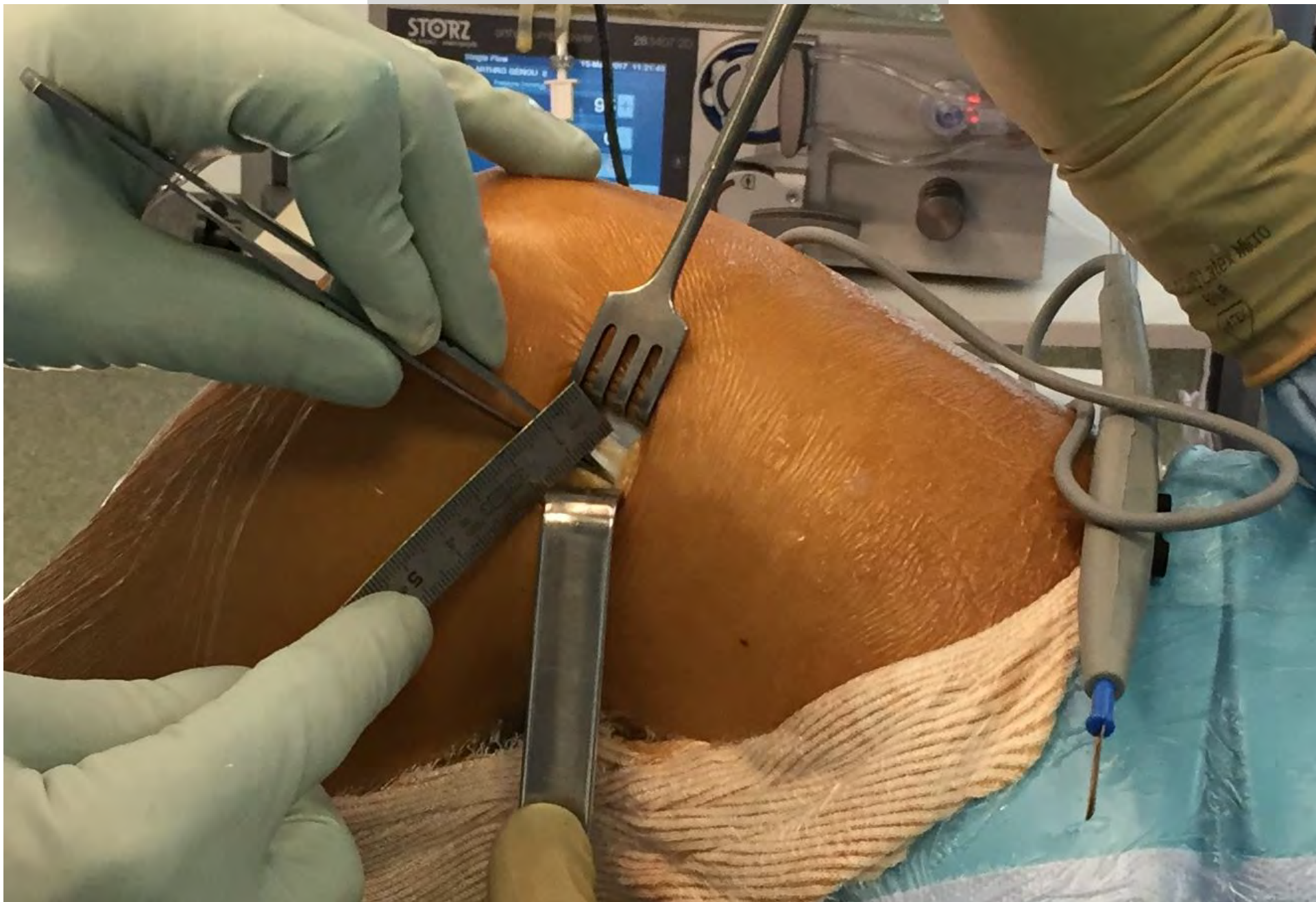



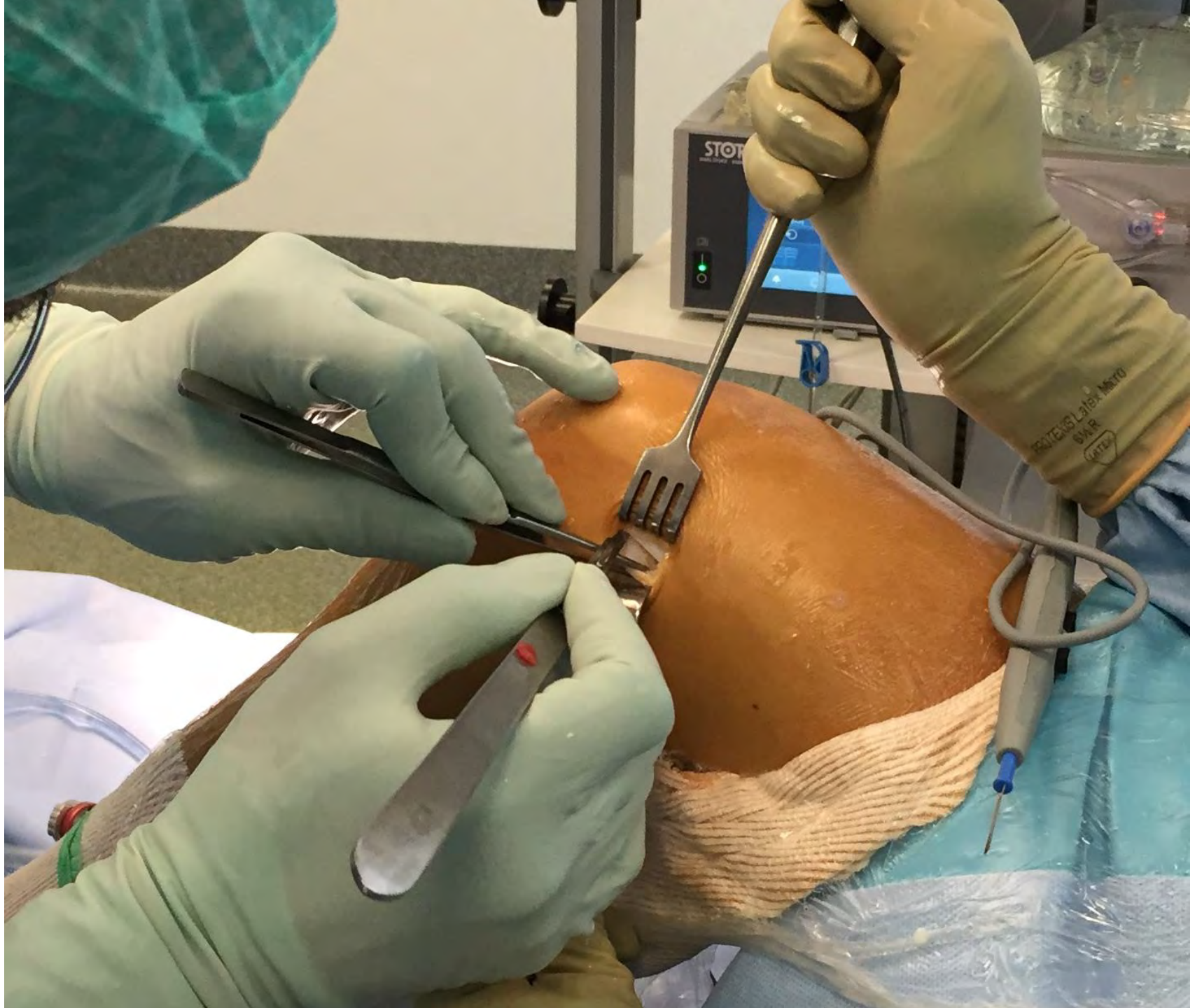


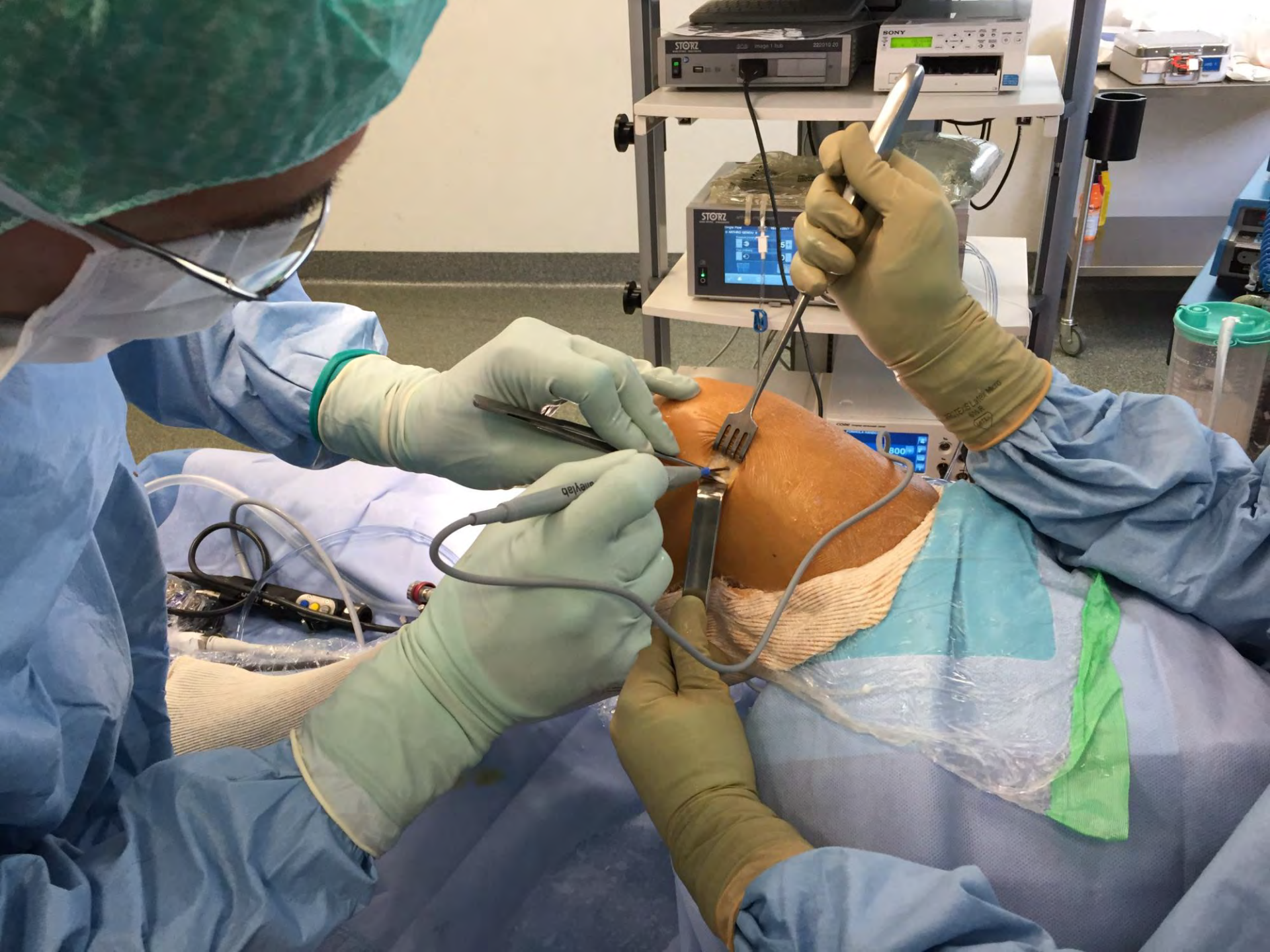


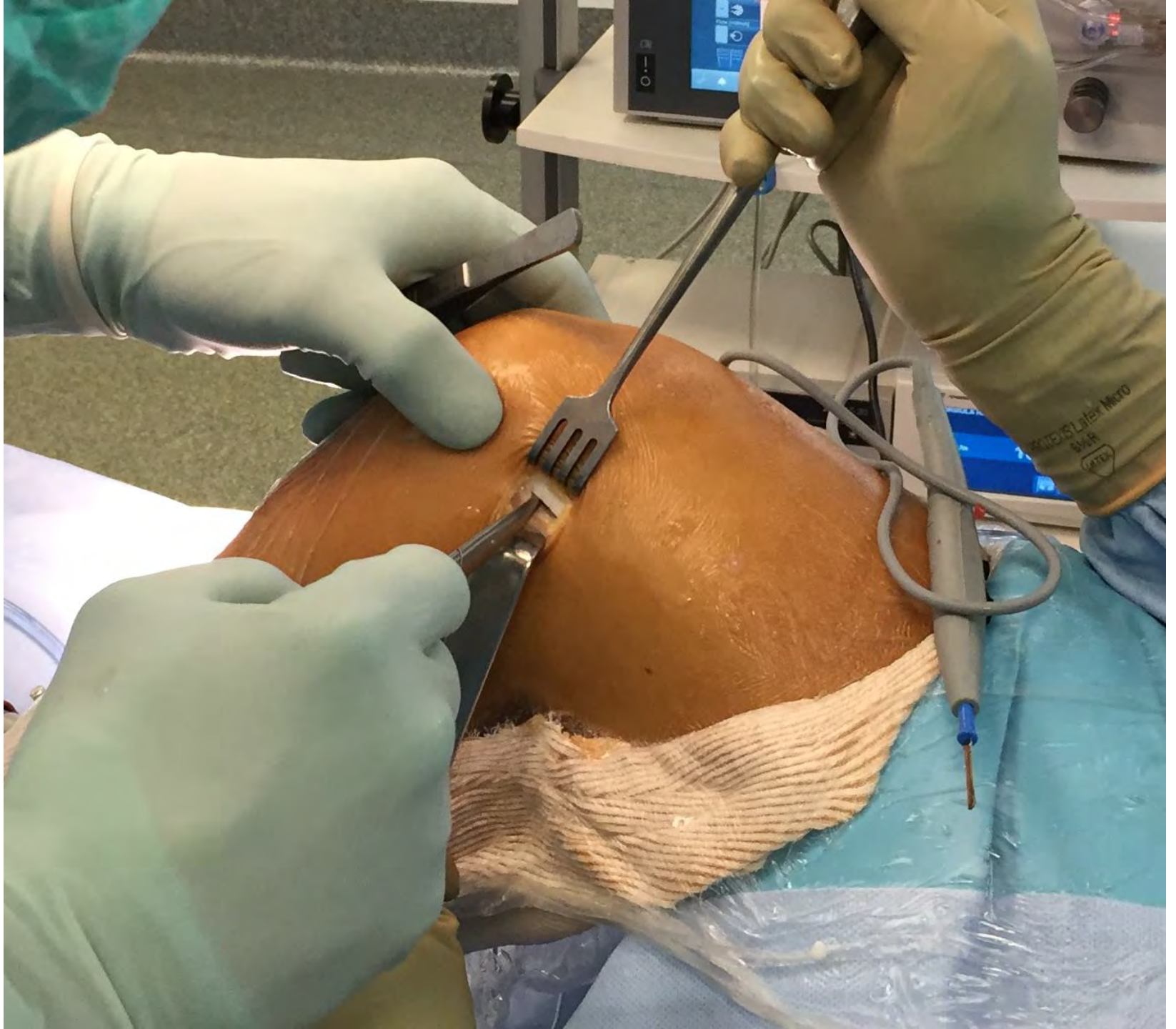




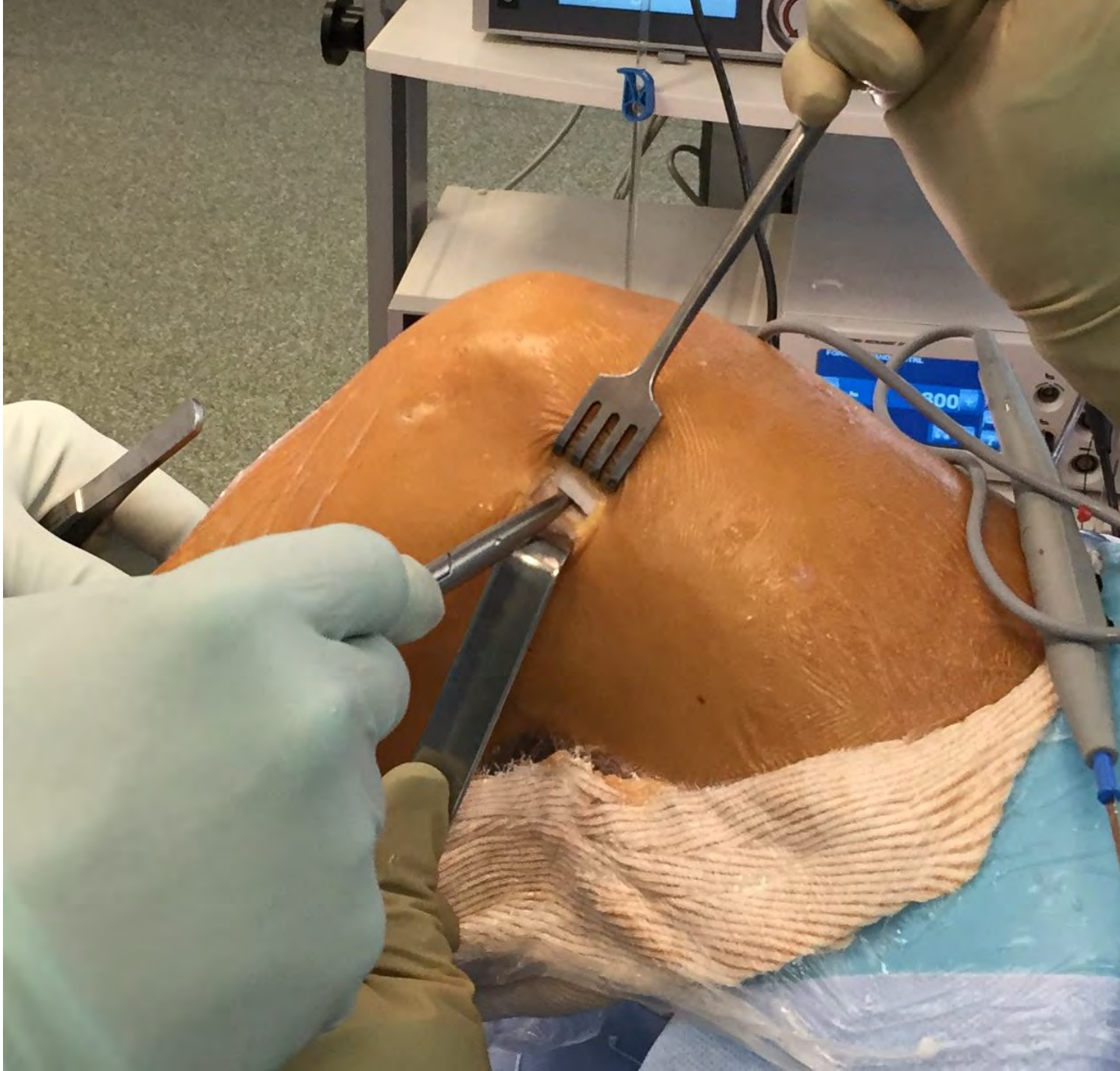


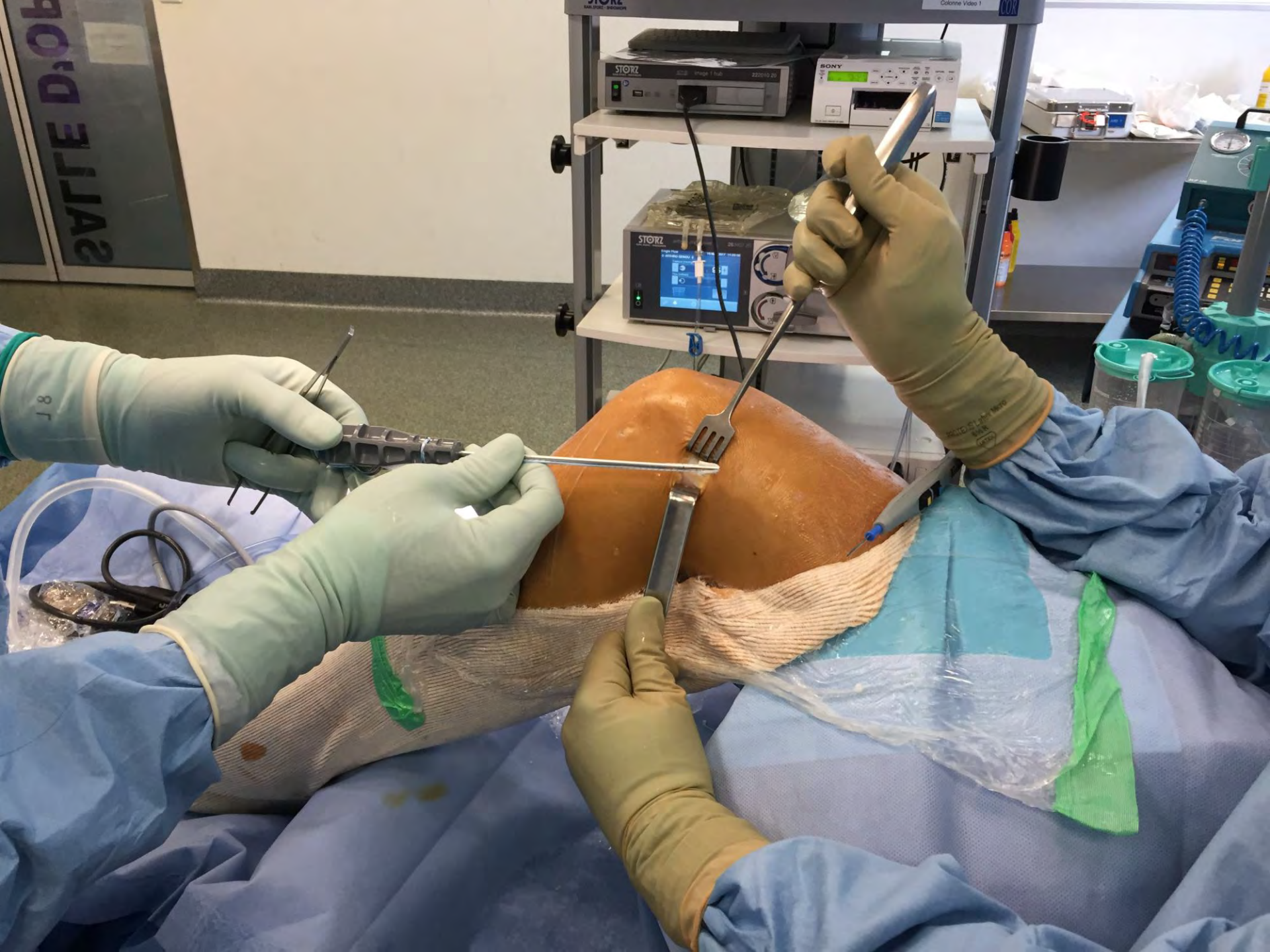


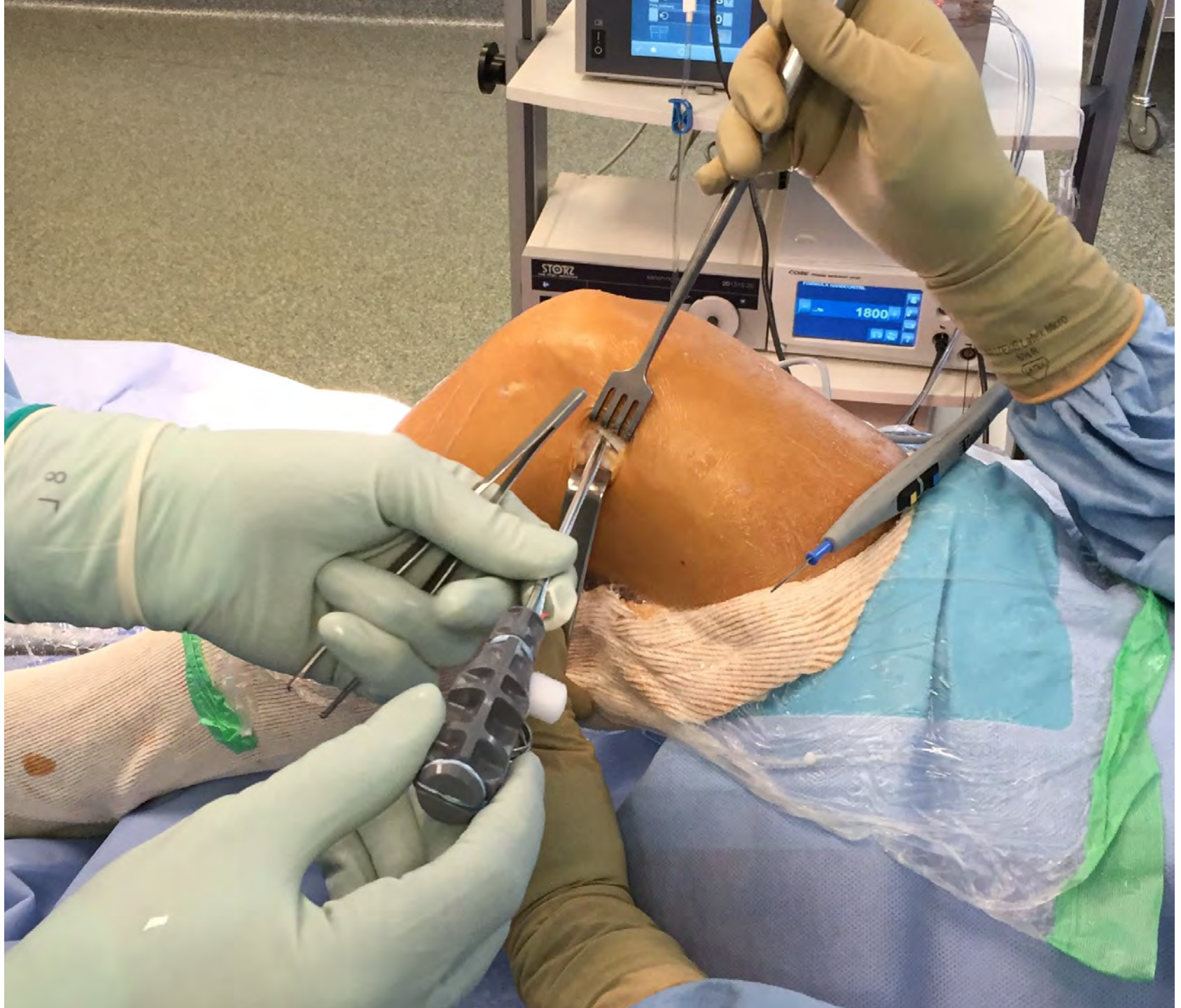


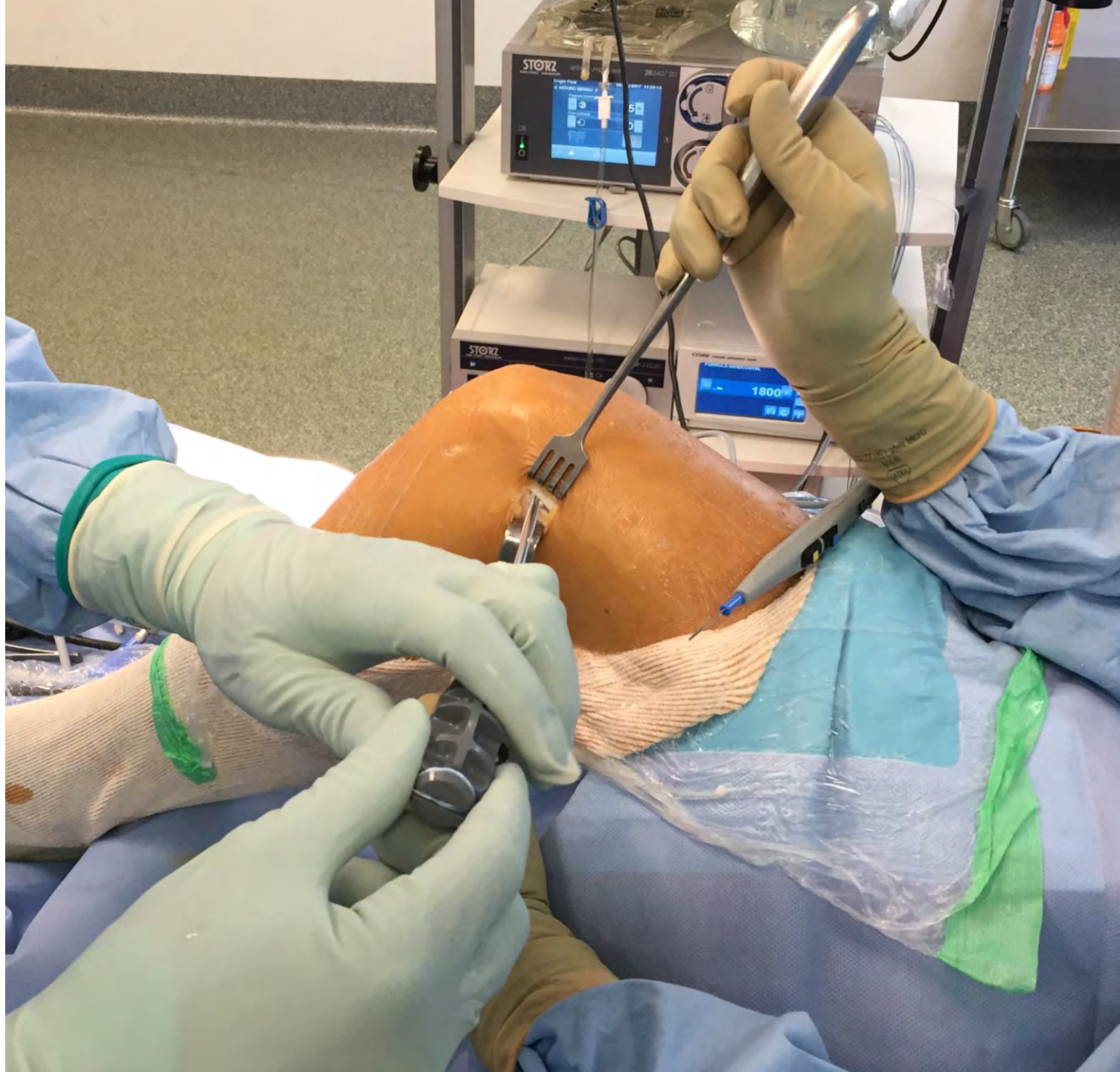
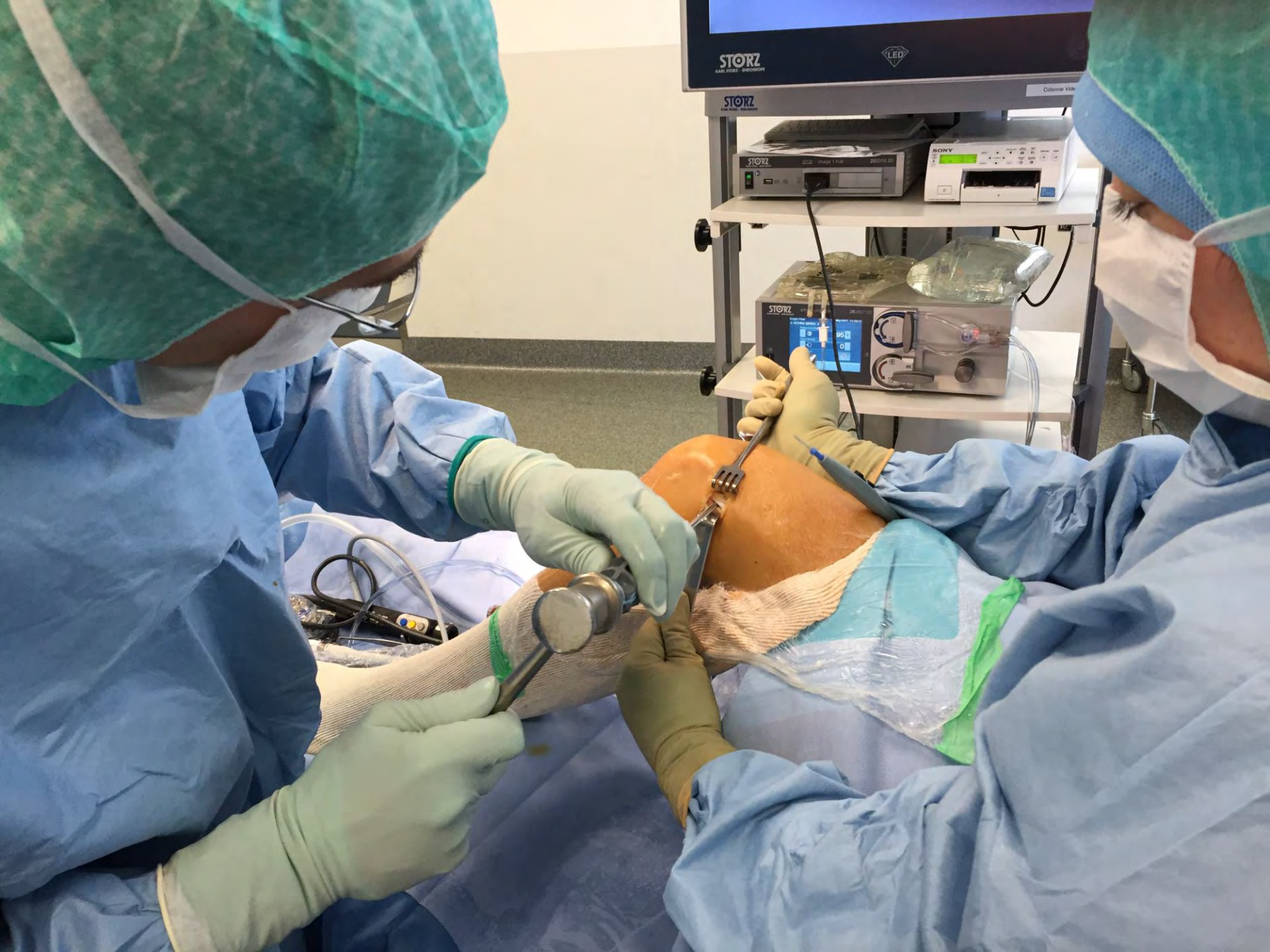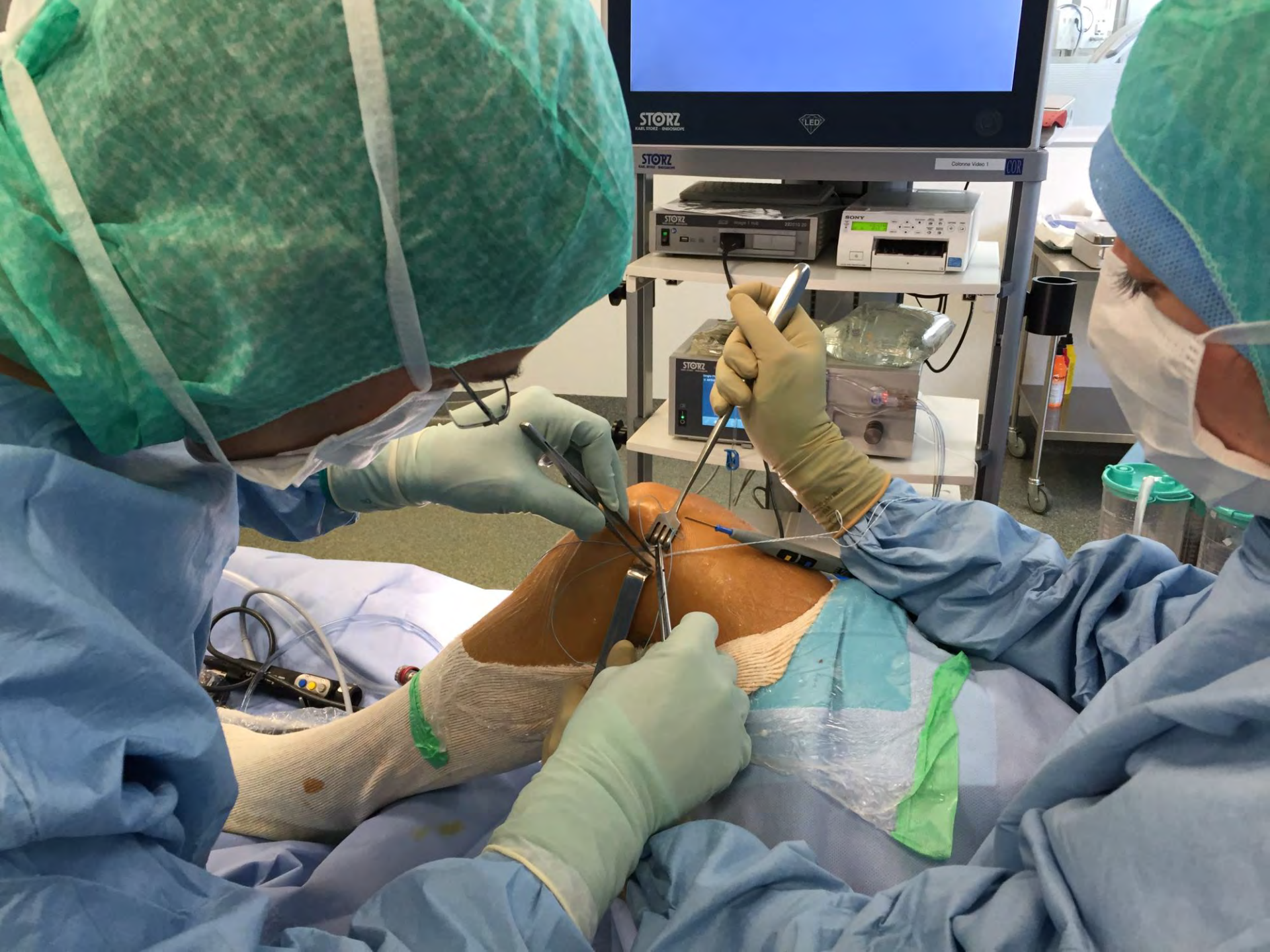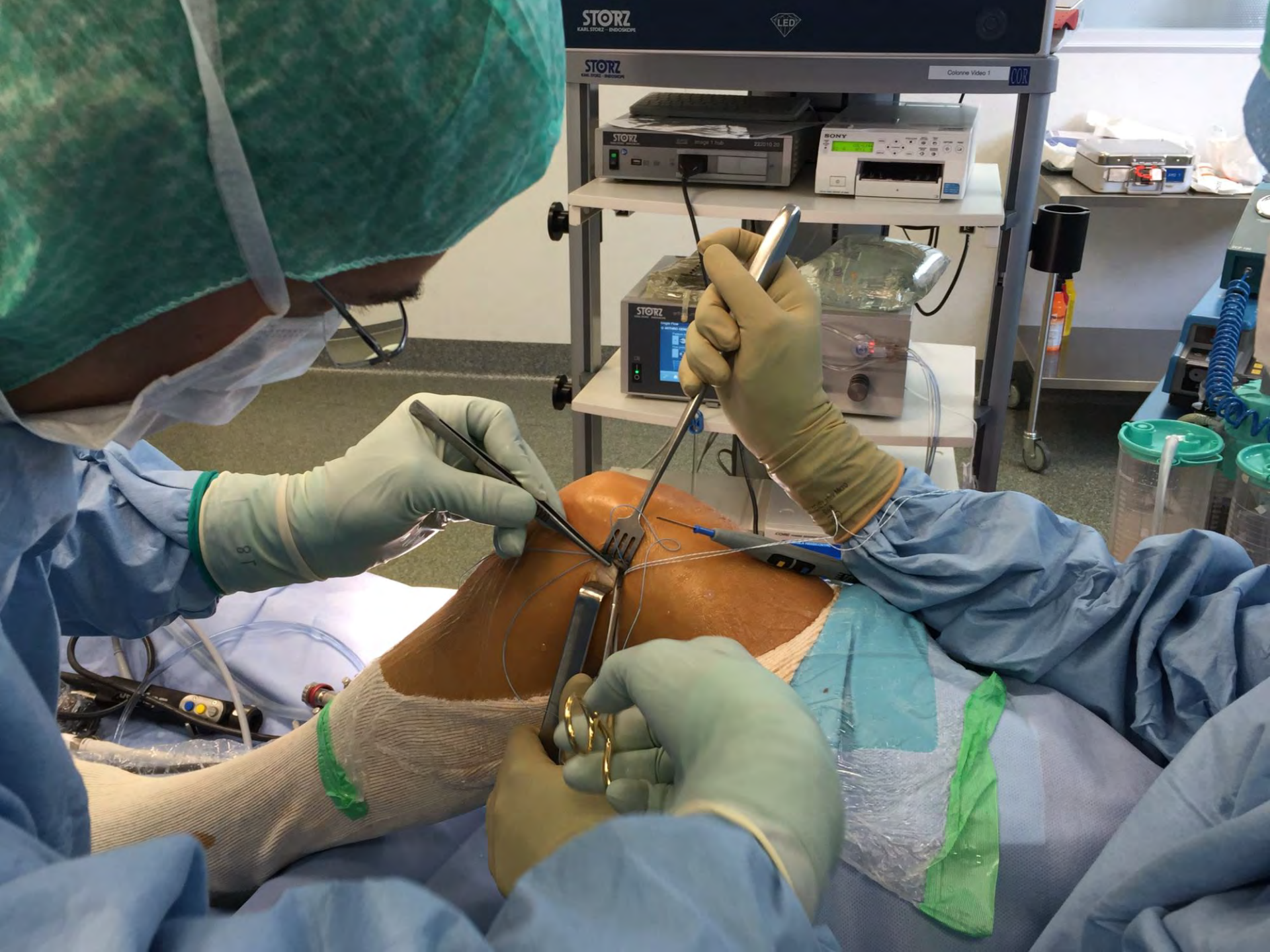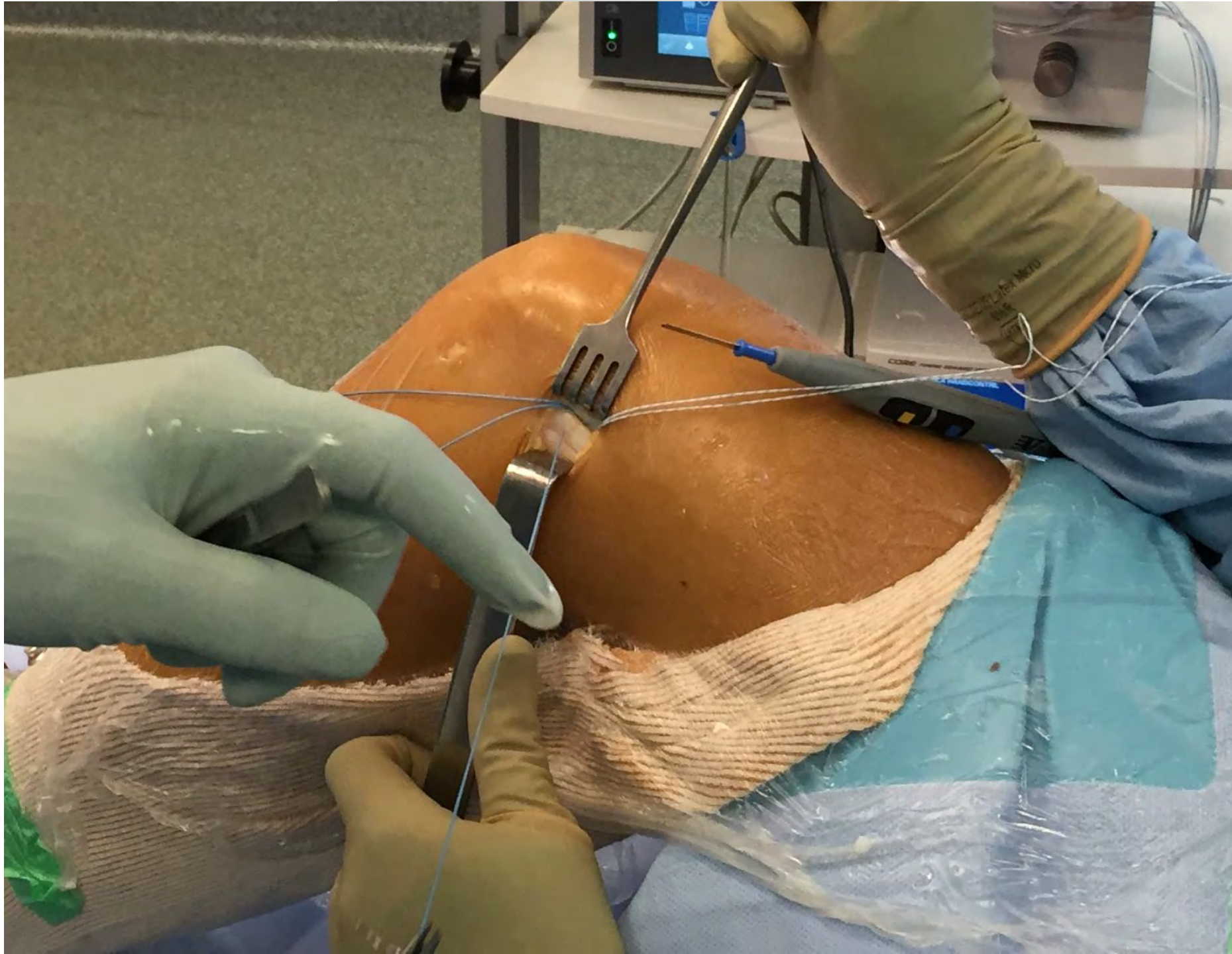















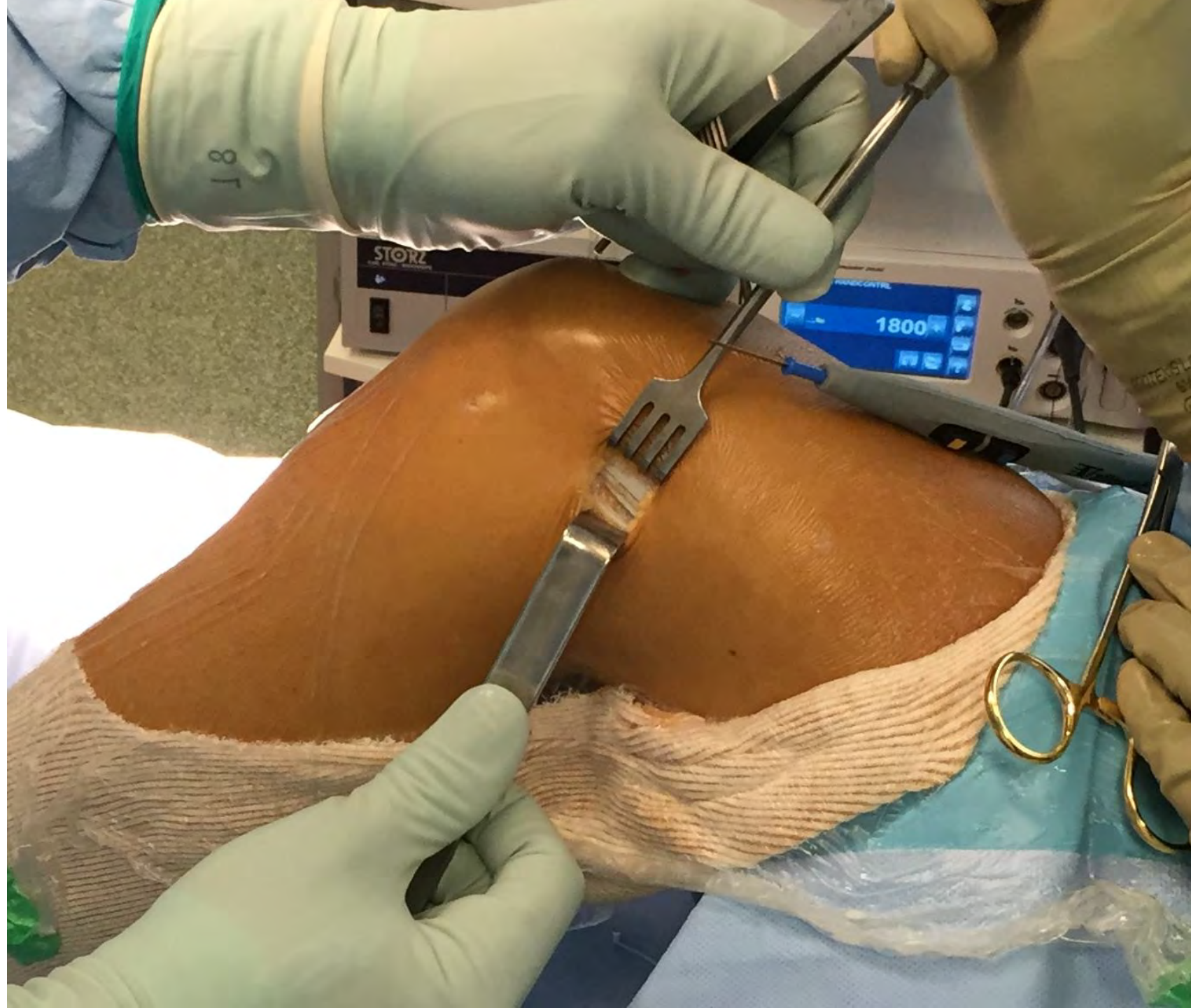




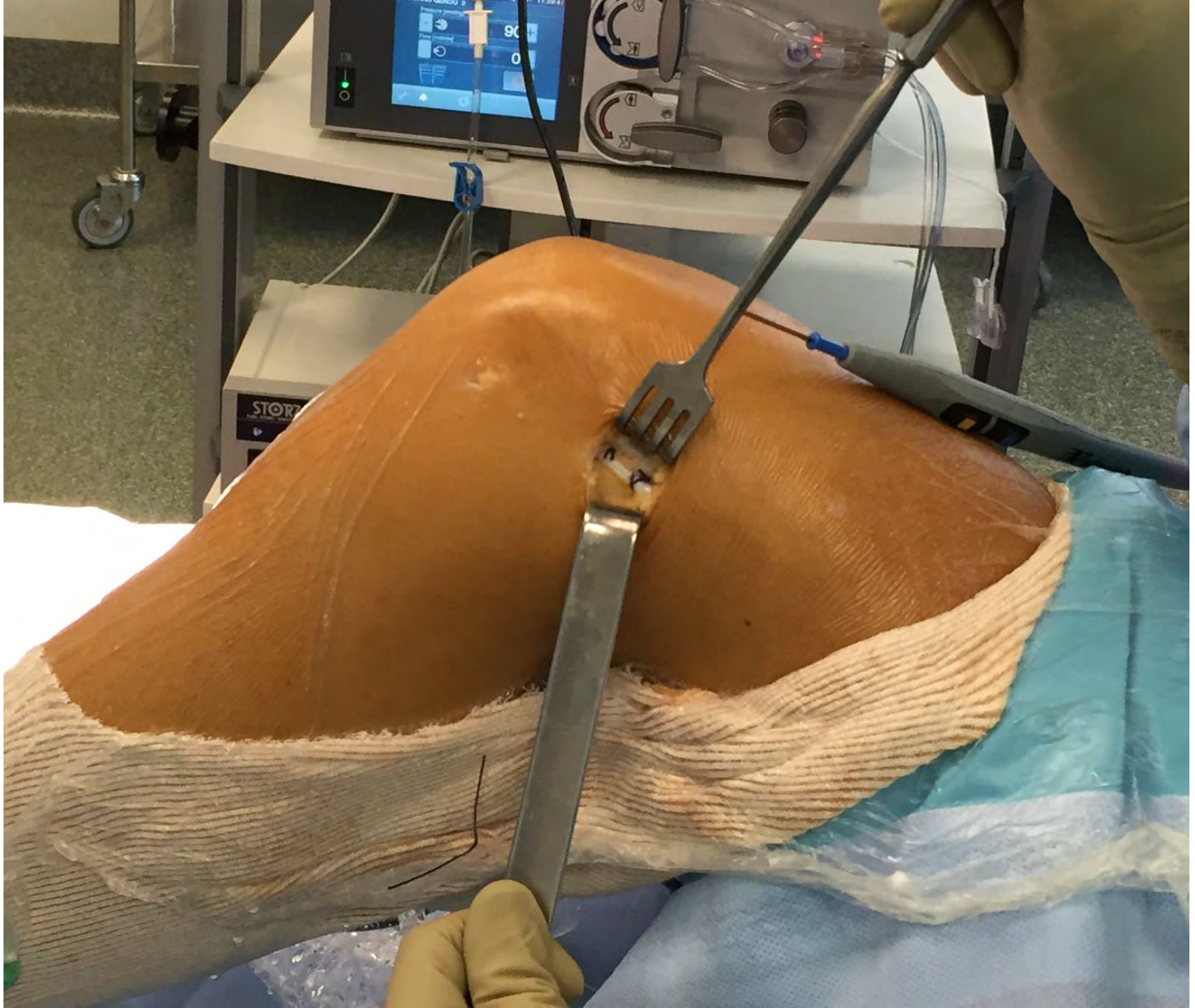

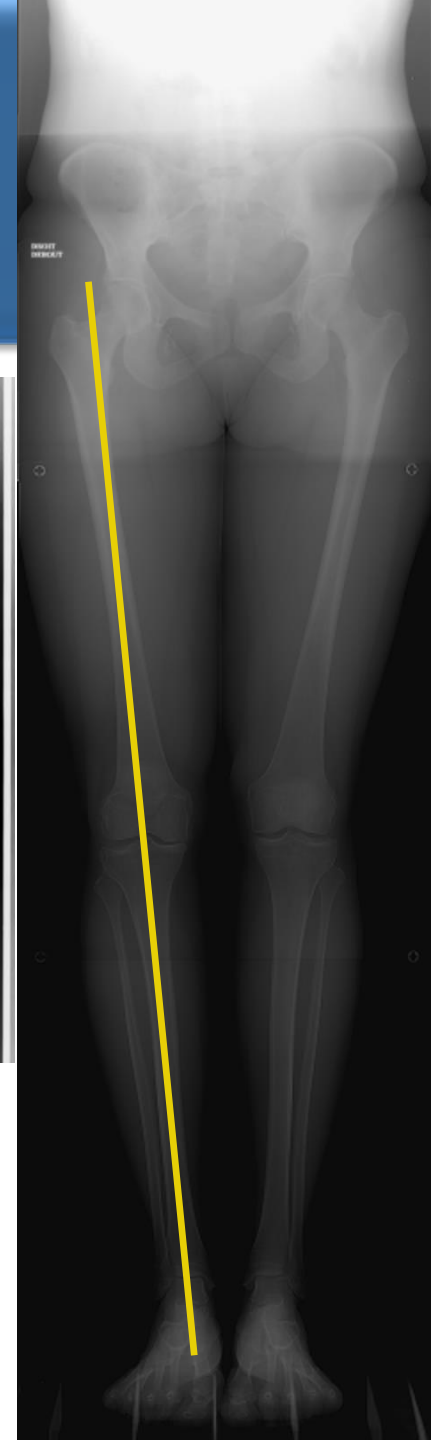
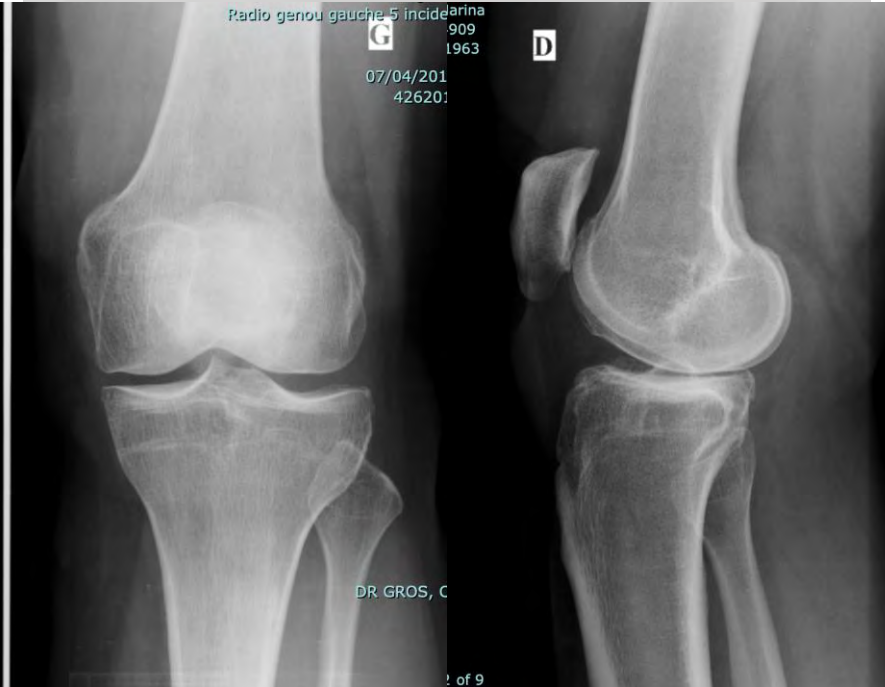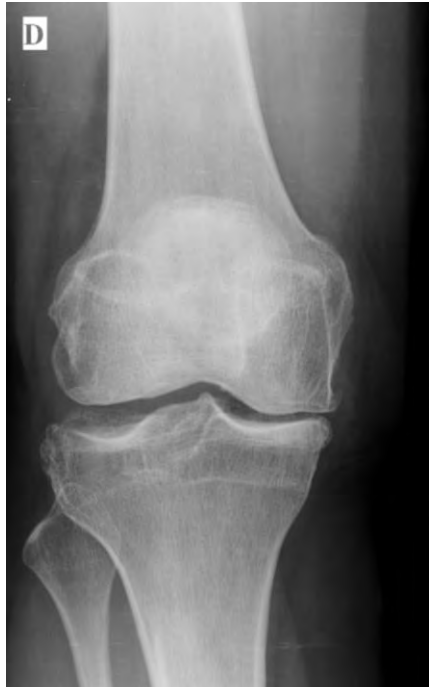**LCA + OTV**

# LCA + OTV

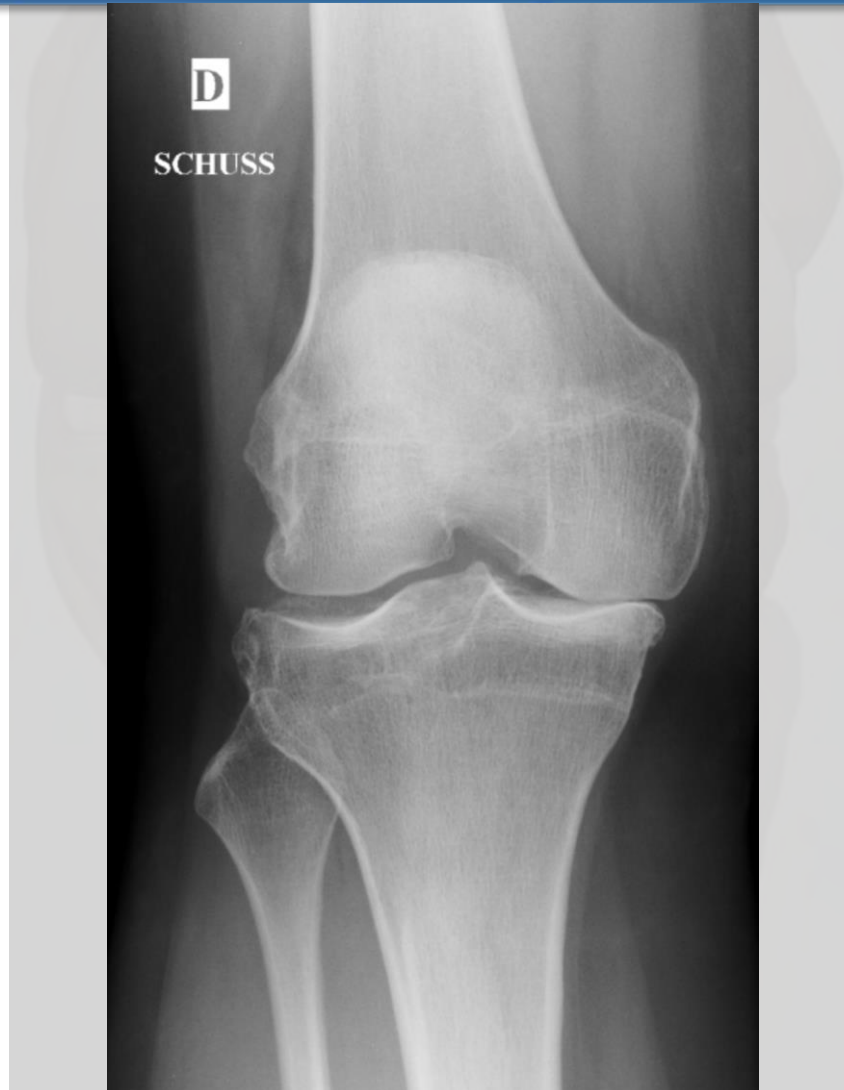- 🌐 **Chapitre 100**
  - 🌐 **Laxité antérieure chronique + AFTI associée sur genu varum**
  - 🌐 **Lésion plan ligamentaire externe sur Genu varum, décoaptation externe**
- 🌐 **Patient Adulte jeune, sportif**
- 🌐 **Plutôt Ouverture interne pour ne pas pérenniser une décoaptation externe**
- 🌐 **Bonin N 2004, 12 ans, 84% reprise d'activité sportive**

# Exemple 1

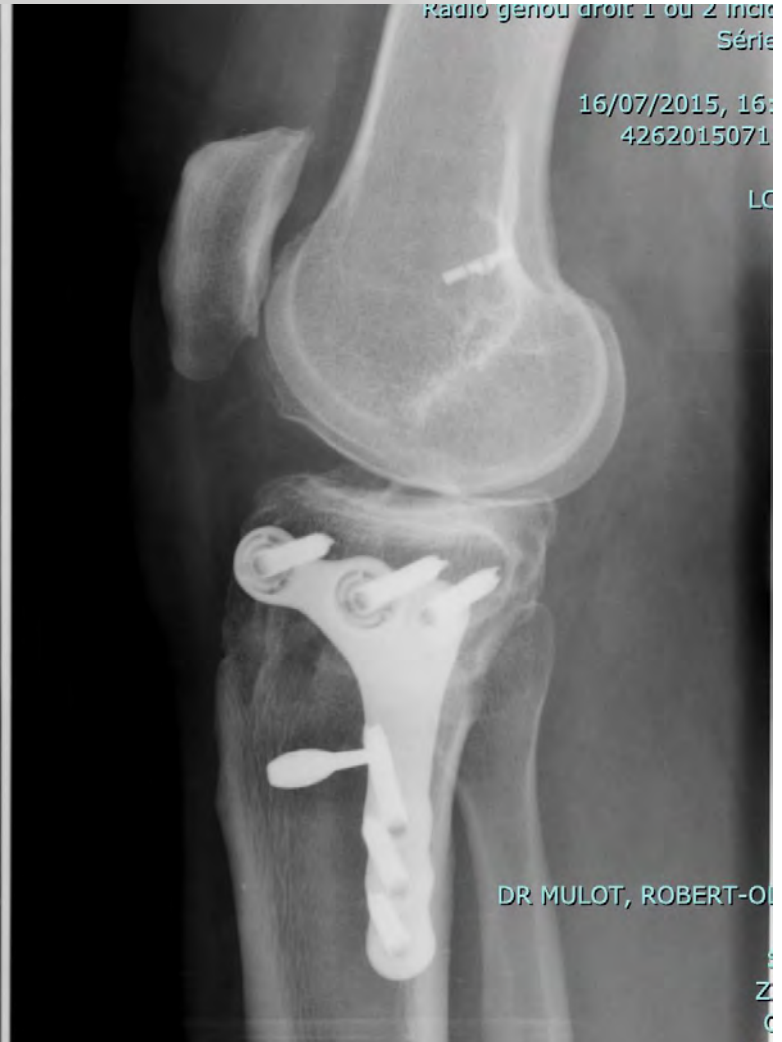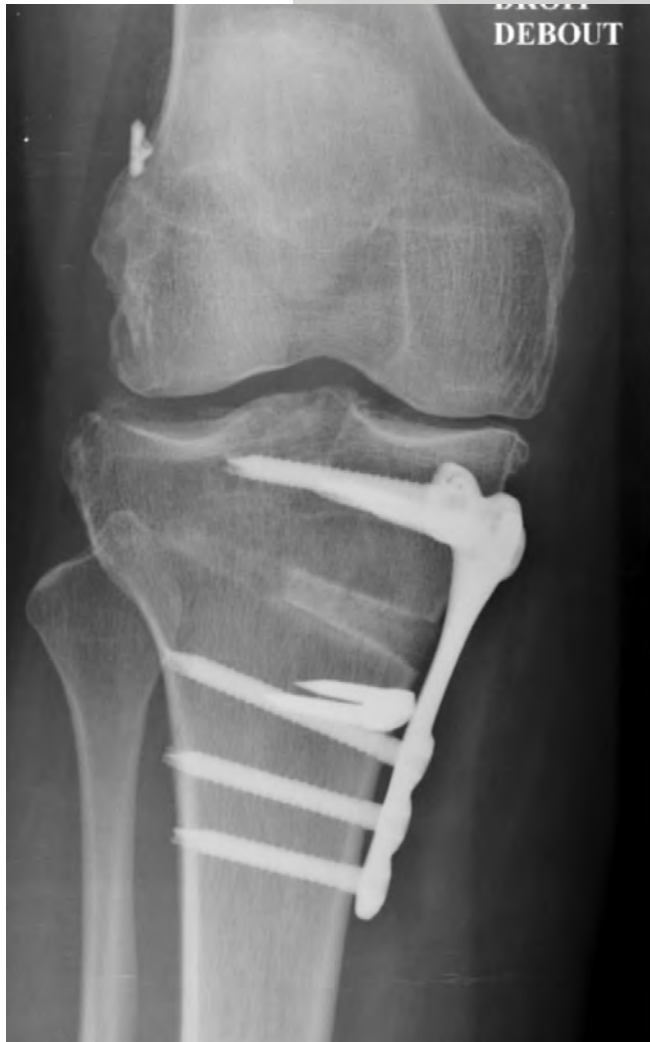## Pré opératoire



# Schuss Pré opératoire

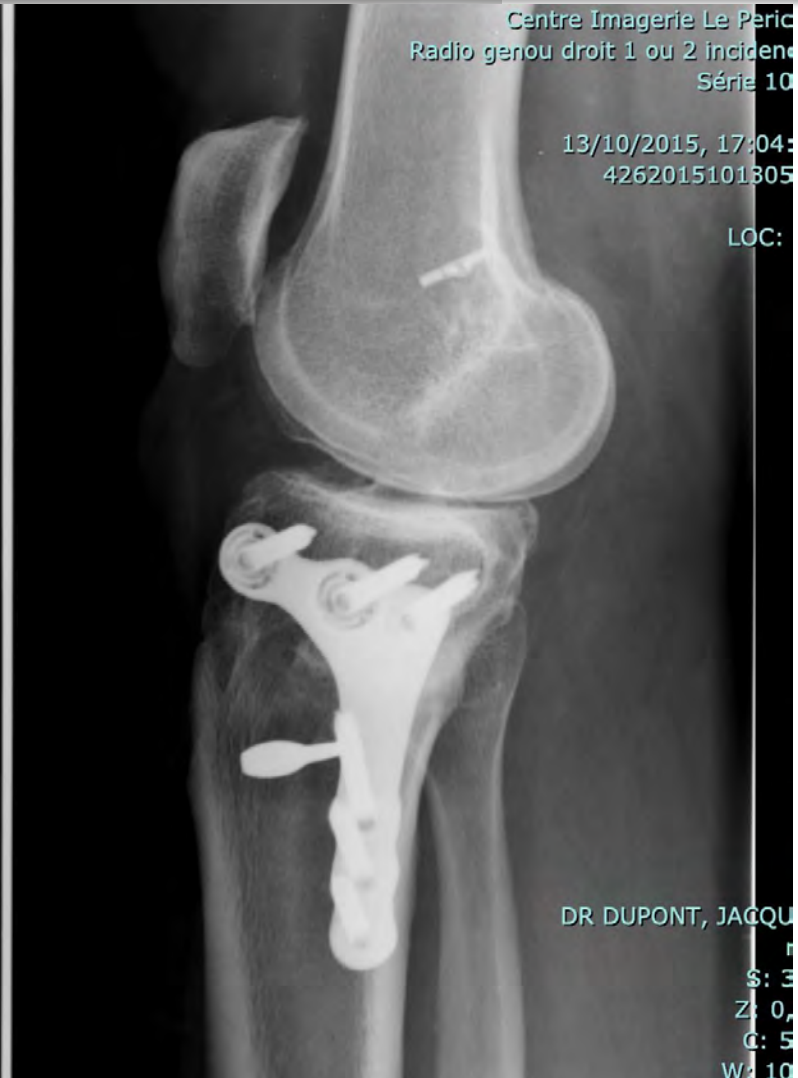
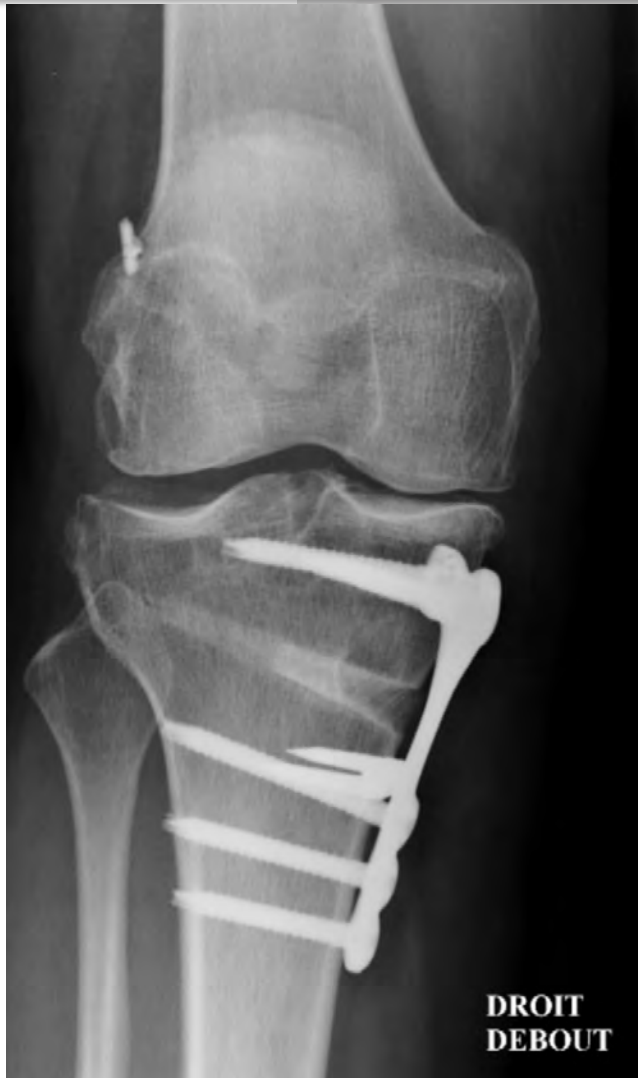
# J+3 mois

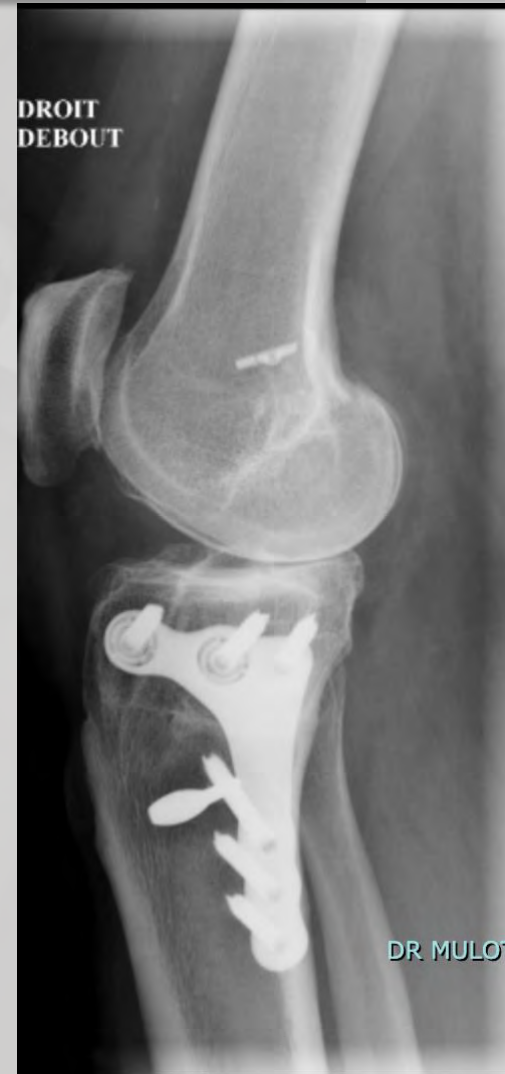
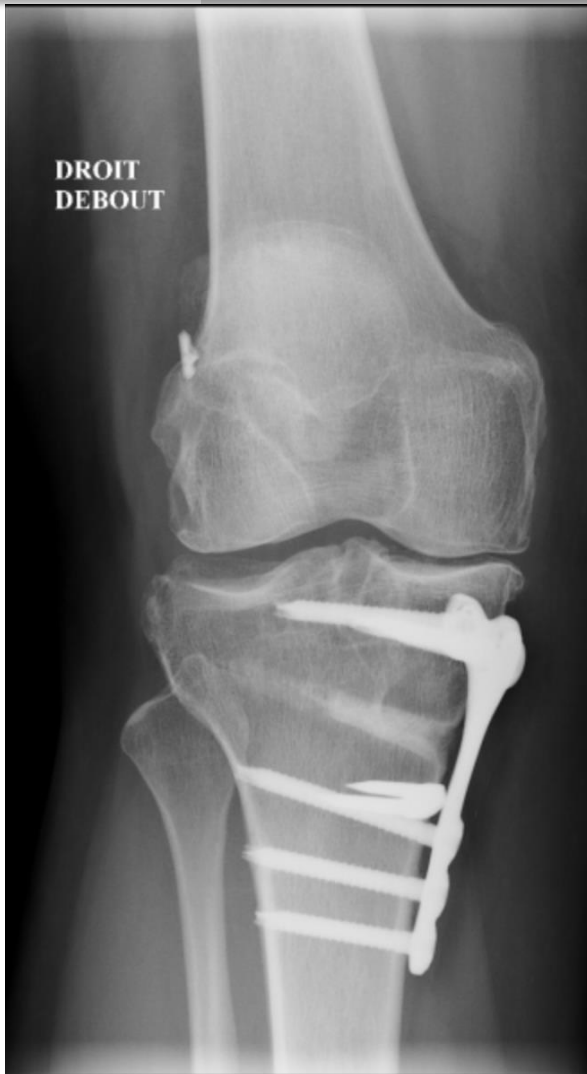


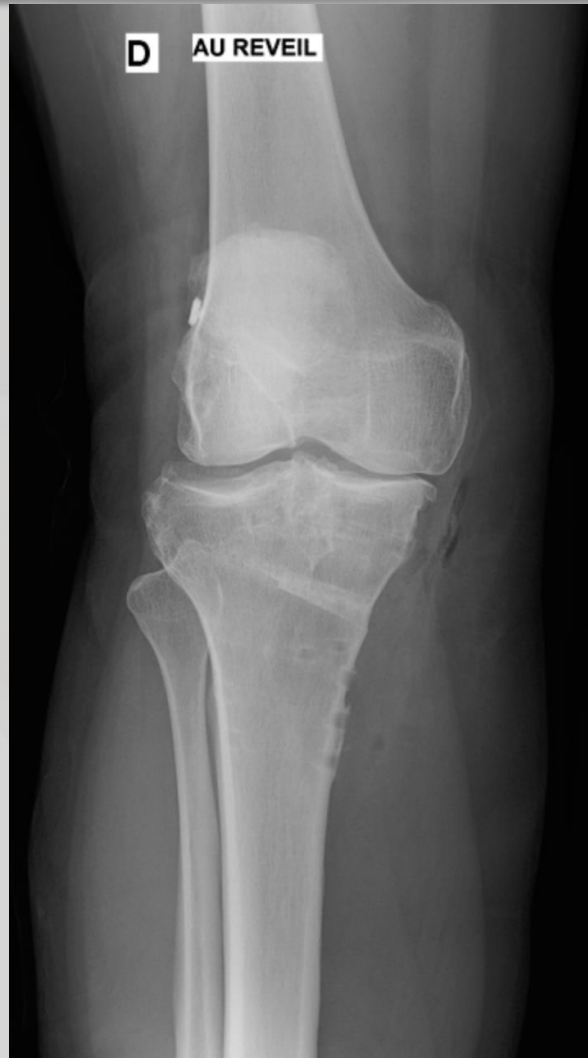# J+6 mois



# J+ 3 ans

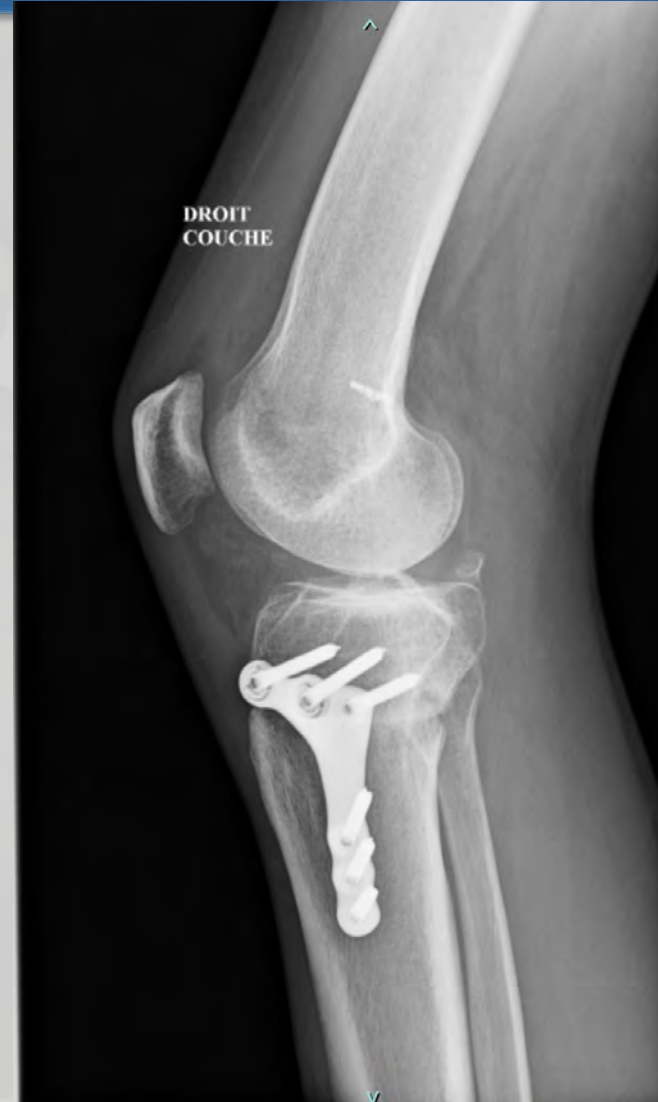
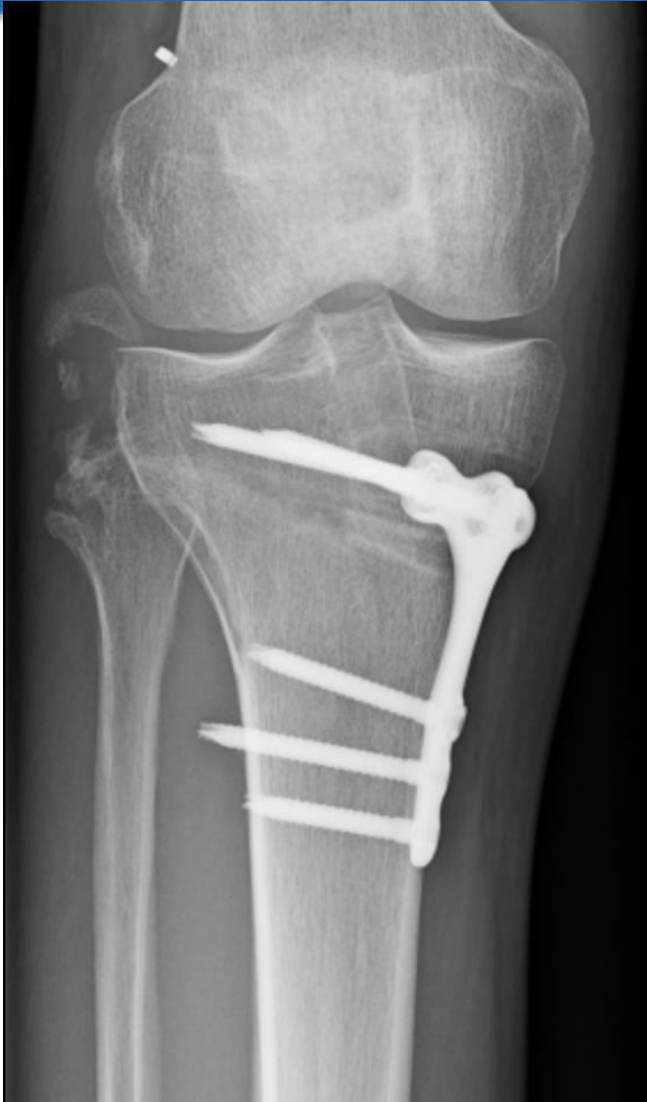
# OTV



# Exemple 2

## LCA + OTV + Plastie externe



# Je Vous Remercie

**Dr Julien Chouteau MD Ph D**

**Annecy**

*Cabinet de Chirurgie Orthopédique et de Chirurgie du Sport Le Péracles Metz Tessy*

*Clinique d'Argonay*