

CHU
CAEN NORMANDIE

ORTHOPÉDIE
CHU CAEN

UNIVERSITÉ
CAEN
NORMANDIE

Reconstruction du LCA au Ligament Patellaire

Dr César Praz, Pr Christophe Hulet
Dunet J, Feron M, Chapus V, Rochcongar G

DIU Arthroscopie : Brest 2022



CHU

Introduction

Kenneth Jones en 1963 = 1ère description technique

1980 = Dandy et al. = **1ère description de chirurgie assistée par arthroscopie**

Reconstruction du LCA sous arthroscopie = LA référence

La technique (Erickson) **est courante depuis les années 70** avec des résultats cliniques satisfaisants.

Reconstruction of the anterior cruciate ligament. A technique using the central one-third of the patellar ligament. Jones. Bone Joint Surg Am. 1963
Arthroscopy and the management of the ruptured anterior cruciate ligament. Dandy et al. Clin Orthop Relat Res. 1982
The evolution of ACL reconstruction over the last fifty years. Chambat et al. Int Orthop. 2012

CHU

Introduction

- ➔ Technique à maîtriser par tous les chirurgiens du genou = arsenal d'une **chirurgie « à la carte »**.
- ➔ **LITTÉRATURE** = résultats comparables LP vs LJ (laxité, arthrose et re-rupture de greffe).
- ➔ **La clé du succès = qualité technique de la reconstruction et gestion des lésions associées :**
 - **méniscales** (« ramp lésion » du ménisque interne et lésion de la racine du ménisque externe)
 - instabilité rotatoire excessive par la lésion ou distension **des structures antérolatérales**

Current concept of partial anterior cruciate ligament ruptures. French Arthroscopy Society. Colombet et al. Orthop Traumatol Surg Res 2010
Graft Choice and the Incidence of Osteoarthritis After Anterior Cruciate Ligament Reconstruction: A Causal Analysis From a Cohort of 541 Patients. Linoq F.A et al. Am J Sports Med. 2018
Long-Term Outcomes in Anterior Cruciate Ligament Reconstruction: A Systematic Review of Patellar Tendon Versus Hamstring Autografts. Frothingham et al. Orthop J Sports Med 2017
Patellar tendon versus hamstring tendon autograft for anterior cruciate ligament rupture in adults. Mohtadi et al. Cochrane Database Syst Rev. 2011

CHU

Indications

Indication imposant une greffe au LP

Lésion concomitante du ligament collatéral médial

Indication discutée

professions/religion du patient (position à genou fréquente)

➔ D'autres éléments sont aussi à prendre en compte :

- patient à haute demande fonctionnelle (sport pivot contact, professionnel)
- population à risque de re-rupture (patients jeunes ou laxité sévère)
 - lésions méniscales associées.

Hamstring tendons or bone-patellar tendon-bone graft for anterior cruciate ligament reconstruction? Thawani et al. Orthop Traumatol Surg Res 2019

CHU

3 techniques

- 1 - La technique à tunnels indépendants de dedans en dehors par voie antéro médiale avec ou sans viseur spécifique. **« IN-OUT »**
- 2 - La technique à tunnels indépendants de dehors en dedans avec un viseur fémoral spécifique.
- 3 - La technique à tunnels dépendants trans-tibiale, où le tunnel fémoral est réalisé à partir du tunnel tibial de dedans en dehors.


La fixation est réalisée par vis d'interférences ou par « press-fit » au fémur.

La fixation suspendue type « endobouton » est possible.


CHU

Les étapes

- 1 - Installation et marquage des repères cutanées
- 2 - Prélèvements du transplant : technique simple ou double incision /
Préparation de la greffe
- 3 - Exploration arthroscopique : bilan méniscale et cartilagineux et traitement de ces lésions.
- 4 - Préparation de l'échancrure : repérage de l'empreinte fémoral et tibial du LCA
- 5 - Réalisation du tunnel tibial
- 6 - Réalisation du tunnel fémoral de dedans en dehors.
- 7 - Montage de la greffe et fixation fémorale puis tibiale de la greffe à 30° de flexion.
- 8 - Contrôle arthroscopique et lavage.




CHU **1 - Installation**



Barre à genou à 90° Barre à genou en hyperflexion

➔ Il faut pouvoir aller de l'extension complète à l'hyper flexion.

CHU **1 - Repères et voies d'abords**



Les voies d'abord sur un genou gauche avec la voie scopique antéro-latérale haute.

Voies d'abord sur un genou droit. La voie antéro-latérale haute est utilisée pour le scope. En médial, il est possible de réaliser deux voies d'abord avec une voie un peu plus basse pour la visée fémorale en hyper flexion (flèche).

CHU **1 - Repères et voies d'abords**

ASTUCES

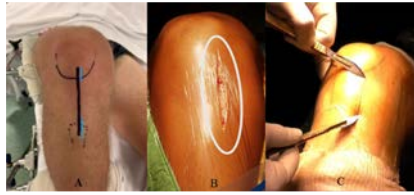
L'arthroscope peut être introduit à la **pointe de la rotule** dans la zone de prélèvement du ligament patellaire par une voie médiane sous rotulienne à travers le prélèvement du tendon rotulien.

CHU **2 - Prélèvement du transplant**

2 possibilités

1 - Technique une seule incision

2 - Technique double incision



A : Repères cutanés pour une incision classique (ligne noire) ou une double incision (lignes bleues)
B et C : la voie d'abord peut-être décalé en médial pour faciliter l'accès au futur point d'entrée tibial

CHU **2 - Une seule incision**

Incision entre 5 et 9 cm selon souplesse cutanée

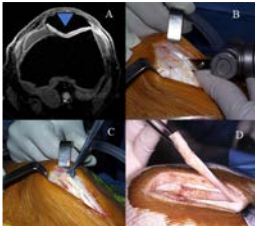
Verticale de pointe de la rotule vers la tubérosité tibiale antérieure (TTA)

Légèrement décalée en dedans du tendon patellaire pour faciliter l'accès au futur point d'entrée tibia

Ouverture du péritendon et décollement

2 incisions verticales réalisées à la lame froide, parallèles, espacées d'au moins 10mm, sont réalisées au 1/3 moyen du tendon.

Étendu à l'insertion rotulienne sur 20 à 25 mm et à l'insertion tibial sur 25 mm pour tracer les contours des blocs osseux.



A : dessin de la coupe rotulienne triangulaire
B,C,D : la baguette rotulienne est découpée à la scie oscillante et décrochée à l'aide du ciseau de Smilie


CHU **2 - Double incision**

2 incisions verticales sont réalisées :

1 en amont de la pointe de la patella et 1 médiale à la tubérosité tibiale antérieure (facilite la réalisation du tunnel tibial)

Bistouri double lame calibré à 11mm pour les hommes et 9mm pour les femmes

Incision au tiers médian du tendon de proximal et distal en une seule fois



Technique de prélèvement avec deux incisions (courtoisie P.Beaufilet)

CHU **2 – Transplant LP**

Schéma représentant les dimensions respectives du transplant par rapport au ligament patellaire.

A = baguette tibiale rectangulaire
 B = Baguette tibiale trapézoïdale pour une technique de dehors en dedans avec fixation en press-fit fémoral

CHU **2 – Découpe des blocs osseux**

ASTUCES

La coupe de la baguette rotulienne est **triangulaire** pour éviter toute **fracture de rotule**.

CHU **2 – Préparation du Transplant LP**

Baguette tibiale : 25x10 mm Baguette rotulienne : 22x10 mm

La greffe ligamentaire et ses deux extrémités préparées de façon différente.
 Le transplant est mesuré et calibré.

CHU **2 – Préparation du Transplant LP**

ASTUCES

L'utilisation de **fils ultra résistants non résorbables** permet de limiter le risque de rupture de fil à la traction et à la mise en place des vis

CHU **3 – Exploration arthroscopique**

```

    graph TD
      A[Bilan méniscale et cartilagineux] --> B[Traitement de ces lésions]
      B --> C[Suture méniscales ++  
Ménisectomies partielles]
      B --> D[Microperforation cartilage]
    
```


CHU **4- Préparation de l'échancrure**

Repérage de l'empreinte fémorale et tibiale du LCA

A : Rappel anatomique de l'empreinte fémorale du LCA
 B : 1 : Cartilage, 2 : Resident ridge, 3 : Fibres résiduelles du LCA, 4 : Capsule postérieure

L'empreinte tibiale du LCA : vue anatomique et corrélation arthroscopique

CHU **5 – Tunnel Tibial**



Réalisation du tunnel tibial.

A : 1 : longueur du tunnel fémoral (modifiable),
2 : longueur intra-articulaire (non modifiable)
3 : longueur du tunnel tibial (modifiable par angulation du viseur, **angulation 55°**) ;

B : positionnement de la broche tibiale à l'aide du viseur


C : contrôle de l'absence de conflit en extension après réalisation du tunnel

CHU **5 – Tunnel Tibial**

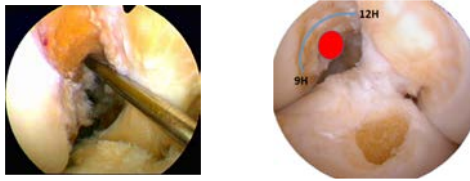
ASTUCES

La réalisation d'un **pré-tunnel à de 4,5 mm** de diamètre permet de légèrement corriger le positionnement du tunnel lors du passage de la seconde tarière

CHU **6 - Tunnel Fémoral par Voie Antero médiale**

- Repères anatomiques empreinte fémorale (précision)
 - Cadran « horaire » : 11H GD, 14H GG
 - Genou Hyper fléchi 120°
 - Visée par voie AM = tunnel indépendant (utilisation possible d'un viseur spécifique) → 
 - Diamètre tunnel = diamètre greffe calibrée
- Longueur tunnel = longueur baguette et vis minimale (souvent 25mm)

CHU **6 - Tunnel Fémoral par Voie Antero médiale**



Vue par la voie antérolatérale de la zone fémorale recherchée pour une anisométrie favorable.

Genou droit : en rouge, localisation « à 11h » de l'orientation souhaitée du tunnel fémoral.

CHU **6 - Tunnel Fémoral par Voie Antero médiale**



Positionnement de la broche à chas pour la réalisation du tunnel fémoral par voie AM

CHU **6 - Tunnel Fémoral par Voie Antero médiale**

ASTUCES

Pour prévenir la malposition antérieure du tunnel fémoral, il faut être vigilant à ne pas s'arrêter à la crête ou saillie osseuse, appelée **resident ridge**. L'empreinte se situe à la jonction du plafond et du bord externe de l'échancrure à sa partie postérieure

Pour ne pas avoir un point de sortie trop postérieur, il faut baisser sa main avec le moteur pour **obtenir une direction légèrement ascendante** par rapport à l'horizontale


CHU **6 - Tunnel Fémoral par Voie Antero médiale**

ASTUCES En cas de mauvaise visibilité des graduations

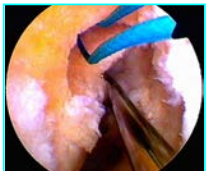
- 1 - réaliser un **double contrôle** avec repérage de la graduation au point d'entrée cutané de la tarière
- 2 - glisser l'arthroshaver le **long de la tarière** pour aspirer les débris,
- 3 - **enlever le bouchon** du tunnel tibial
- 4 - réaliser un lavage avec l'arthropompe ou un **lavage-aspiration manuel avec le positionnement d'une seringue sur le canal d'arthroscopie** qui a notre préférence

CHU **6 - Tunnel Fémoral par Voie Antero médiale**

ASTUCES



Contrôle de l'absence de **gouttière postérieure** au tunnel fémoral



Aspect de double concavité

CHU **7- Montage de la greffe**

La greffe est montée à partir du tunnel tibial vers le fémur.

Il est recommandé de travailler sans eau pour éviter le gonflement du transplant.

La baguette rotulienne est placée dans le tunnel fémoral borgne en butée à l'aide de la traction exercée sur les fils avec la **partie osseuse spongieuse en avant** et la **partie ligamentaire en arrière** afin de reculer le point de réflexion de la greffe pour reproduire l'anatomie la plus isométrique

CHU **7- Montage de la greffe**

ASTUCES





Passage de la baguette osseuse dans le tunnel fémoral à l'aide d'**une pince préhensive**

CHU **7 - FIXATION de la greffe**

Vis Interférence ou suspension

ASTUCES

Vis diamètre 7 mm au fémur semble suffisant pour un diamètre de tunnel de 9, 10 ou 11.



Un **diamètre de 9mm au tibia** semble suffisant pour des tunnels de 10 ou 11



Longueur de la vis : **23 mm au fémur** et **25 mm au tibia** semblent suffisant

Femoral Interference Screw Fixation in ACL Reconstruction Using Bone-Patella Tendon-Bone Grafts. Su CA et al. JBJS Rev. 2020
 Primary stability of interference screw fixation. Influence of screw diameter and insertion torque. Kohli et al. Am J Sports Med. 1994
 Comparison of pullout strength for seven- and nine-millimeter diameter interference screw size as used in anterior cruciate ligament reconstruction. Shapiro JD et al. Arthroscopy. 1995

CHU **7 - FIXATION FEMORALE**

Vis Interférence ou suspension





30

7 - FIXATION FEMORALE

Vis Interférence



- Broche guide introduite par voie AM dans le tunnel fémoral à la partie antérieure du tunnel.
- Puis le genou est positionné en **hyperflexion**.
- Pour réduire le risque de bris de vis, passage du taraud du diamètre correspondant à la vis souhaitée sur les 10 premiers millimètres du tunnel.
- Puis la vis est passée par la voie antéro-médiale sur la broche guide et vissée dans le tunnel fémoral avec une gaine de protection en veillant bien à **garder le transplant tendu à ses deux extrémités** pour limiter le risque d'endommagement de la greffe.
- Puis la broche guide est retirée et le genou repositionné à 90°.
- Il faut **contrôler l'absence de débord de la vis**, s'assurer de la bonne tenue de cette dernière et réaliser un **cyclage**

31

7 - FIXATION TIBIALE

Vis Interférence ou suspension




32

7 - FIXATION TIBIALE

- La baguette tibiale est tournée de manière que les fibres du tendon soient vers l'avant.
- La broche guide est insérée dans le tunnel tibial.
- Le choix de la position de la vis d'interférence (antérieure ou postérieure par rapport à la baguette osseuse du transplant) peut permettre de **corriger légèrement la position du tunnel** (on peut ainsi « antérioriser » ou « postérioriser » le transplant).
- Le taraud du diamètre souhaité de vis est passé.
- La **greffe est fixée à 30° de flexion** en maintenant une traction maximale sur les fils tracteurs.
- La vis doit être **d'un diamètre proche du diamètre de la baguette tibiale** car le spongieux métaphysaire tibial est à risque de tenue moindre.

33

7 - Contrôle de la fixation Tibiale

ASTUCES



Contrôle avec l'arthroscope du bon **positionnement de vis** contre la baguette osseuse dans le tunnel tibial


8- Aspect final de la greffe



Genou droit Genou Gauche

LES AVANTAGES

- Validée et éprouvée dans le temps
- Conservation du reliquat de LCA possible
- Modularité
- Simple, Fiable, Reproductible
- Adaptation aux nouvelles technologies
- Evolutive



Mais....
Savoir faire face à tous les imprévus

36

CHU **LES INCONVENIENTS – Complications spécifiques**

1 - Douleurs antérieures

Prévalence varie de 5 % à 19 %.

Plusieurs origines :

- tendinopathie rotulienne
- une douleur au site de prélèvement osseux
- un neurinome dû à une lésion de la branche infrapatellaire du nerf saphène interne : hypoesthésie latérale permanente ou une dysesthésie

Le prélèvement double voies d'abord = réduction de la zone d'hypoesthésie de deux tiers par rapport à la technique standard = facilite grandement l'agenouillement

Anterior Knee Pain After Anterior Cruciate Ligament Reconstruction. Marques et al. *Orthop J Sports Med* 2020
Mini-invasive technique for bone patellar tendon bone harvesting: its superiority in reducing anterior knee pain following ACL reconstruction. Brackley et al. *Can J Surg Res* 2014

CHU **LES INCONVENIENTS – Complications spécifiques**

2 - Infection

Le taux bas (0,12 %)

Le risque avec une greffe au ligament patellaire semble moins important qu'une greffe aux ischio-jambiers

En prévention : préparation de la greffe dans de la vancomycine en per-opératoire

Une infection diagnostiquée tôt permet, par un lavage arthroscopique et une antibiothérapie adaptée, de conserver le transplant avec un résultat fonctionnel positif.

Meta-analysis of the Risk of Infections After Anterior Cruciate Ligament Reconstruction by Graft Type. Bansal et al. *Am J Sports Med* 2018
No infections in 1300 anterior cruciate ligament reconstructions with vancomycin pre-soaking of hamstring grafts. Phagan et al. *Knee Surg Sports Traumatol Arthrosc* 2016

CHU **LES INCONVENIENTS – Complications spécifiques**

3 - Revision

Le taux de révision varie entre 3 et 13 %.

Méta-analyses = pas de différences significatives par rapport aux plasties aux ischiojambiers.

Un taux de re-rupture plus important est retrouvé dans les populations dite à risque (Age < 30 ans, sports pivots) d'environ 16,8 % avec le ligament patellaire.

Hamstring tendons or bone-patellar tendon-bone graft for anterior cruciate ligament reconstruction? Thurnat et al. *Orthop Traumatol Surg Res* 2019
Anterolateral Ligament Reconstruction Is Associated With Significantly Reduced ACL Graft Rupture Rates at a Minimum Follow-up of 2 Years: A Prospective Comparative Study of 502 Patients from the SANTI Study Group. Sonnerly-Cottet et al. *Am J Sports Med* 2017

CHU **LES INCONVENIENTS – Complications spécifiques**

4 - Patella baja

Incidence faible.

NON corrélée à une augmentation des douleurs fémoro-patellaire

Pas de différence clinique entre le rapprochement bord à bord du tendon ou non

Patellar tendon length after anterior cruciate ligament reconstruction: a comparative magnetic resonance imaging study between patellar and hamstring tendon autografts. Hantes et al. *Knee Surg Sports Traumatol Arthrosc* 2007
Closure of patellar tendon defect in anterior cruciate ligament reconstruction with bone-patellar tendon-bone autograft: systematic review of randomized controlled trials. Frank et al. *Arthroscopy* 2015

CHU **LES INCONVENIENTS – Complications spécifiques**

5 - Rupture partielle et complète du tendon patellaire

Rare = incidence est estimée entre 0,06% et 0,24%.

Survenue en post opératoire immédiat ou > 30 jours.

Mécanisme de chute avec des contraintes d'hyperflexion ou/et une hypercontraction reflexe du quadriceps

6 - Fracture de la patella

Rare, incidence estimée entre 0,12% et 0,42%.

Peut survenir aussi bien en per opératoire qu'en post opératoire.


Patterns, surgical repair, and clinical outcomes of patellar tendon ruptures after anterior cruciate ligament reconstruction with a bone-patellar tendon-bone autograft. Reimer et al. *Am J Sports Med* 2012
The incidence of acute patellar tendon harvest complications for anterior cruciate ligament reconstruction. Lee et al. *Arthroscopy* 2008

CHU **Vidéo**

Technique arthroscopique de reconstruction du ligament croisé antérieur au ligament patellaire

CHU Caen Normandie – Dr Praz

CHU CONCLUSION



Technique éprouvée, fiable, reproductible

Prendre en charge toutes les lésions méniscales et cartilagineuses





Learning curve

Concept de « Chirurgie à la Carte » (P Colombet, L'arthroscopie 2015, OTSR)

Evaluer et Publier

43

CHU LES RESULTATS PUBLIES

1. Locker B, Hulet C, Courage O, Vielpeau C. **Plastie intra articulaire au tendon rotulien sous arthroscopie.** AOO 1995
2. Lebel B, Hulet C, Galaud B, Burdin B, Locker B, Vielpeau C. **Autograft Arthroscopic Reconstruction of the Anterior Cruciate Ligament Using Bone-Patellar Tendon-Bone** Am J Sports Med 2008 36
3. Hulet C, Gravelleau N et la SFPCOT. **Reconstruction du LCA à 10 et 20 ans.** 2014.
4. Cantin O, Lustig S, Rongiers F, Saragaglia D, Lefevre N, Gravelleau N, Hulet C. **Société Française de Chirurgie Orthopédique et Traumatologique. Outcome of Cartilage at 12 years follow up after Anterior Cruciate Ligament Reconstruction.** Orthop Traumatol Surg Res. 2016 Aug 17
5. Hulet C. **Tibial bone tunnel placement. In ACL Reconstruction : A practical guidelines.** Ed R Siebold, D Dejour, S Zaifagnini. p147-158. ISBN: 978-3-642-45348-9 Springer Heidelberg
6. Hulet C, Lebel B, Colombet P, Pineau V. **EMC: Technique de reconstruction du LCA.** EMC 2010 44-780
7. Acquitter Y, Hulet C, Locker B, Delbarre JC, Jambou S, Vielpeau C. **Patellar tendon-bone autograft reconstruction of the anterior cruciate ligament for advanced-stage chronic anterior laxity: is an extra-articular plasty necessary? A prospective randomized study of 100 patients with five year follow-up.** *Revue de Chirurgie Orthopédique* 89, 413-422, 2003.
8. Pierre A, Hulet C, Schiltz D, Locker B, Delbarre JC, Vielpeau C. **Outcome of 95 stable meniscal tears left in place after reconstruction of the anterior cruciate ligament** *Revue de Chirurgie Orthopédique.* 87, 653-660, 2001.
9. Hulet C, Ménard R, Lebel B., Galaud B., Lautridou C., Emily S., Locker B., **58 medial meniscal suture associated with ACL arthroscopic reconstruction. Long term results after 10 years of Follow-up.** **ACL STUDY GROUP.**
10. Jambou S, Hulet C, Schiltz D, Souquet D, Locker B, Vielpeau C. **Six year outcome in 216 arthroscopically repaired anterior cruciate ligaments.** *Journal of Bone and Joint Surgery,* vol 84B, supplément 1, p. 50.

44

CHU Coming Soon

Retrouvez la technique détaillée dans le prochain livre de la SFA :

Arthroscopie Genou
Technique de reconstruction du LCA au Ligament Patellaire
Praz C., Hulet C.
2022




45

CHU CHU CAEN NORMANDIE




Merci

CHU



20th ESSKA CONGRESS
27-29 APRIL 2022
PARIS, FRANCE



SFA
TOULOUSE
www.sfafrance.org