

# COMPLICATIONS EN ARTHROSCOPIE DU GENOU, INFORMATIONS PRÉ-OPÉRATOIRES

Docteur Charles Vignand

Service de Chirurgie Orthopédique et Traumatologique

DR VIGNAND- DIU ARTHROSCOPIE GENOU - 06/02/2020



CENTRE HOSPITALIER DE VICHY



CLERMONT-FERRAND

GHT GRAND CLERMONT

# DÉFINITION

---

Tout évènement anormal,

Pendant ou dans les suites,

Considéré comme anormal par le patient ou l'opérateur.

# Complications non spécifiques

Peu de données récentes...



CENTRE HOSPITALIER DE VICHY

# ANESTHÉSIIQUES

---

Générales non spécifiques:

- 0,02% des arthroscopies

Toxicité des anesthésiques locaux:

- Convulsions 1/800
- Troubles du rythme cardiaque
- Allergies
- Lésions neurologiques  
iatrogènes  
par toxicité propre

Complication des rachis anesthésies :

- RAU

Complications métaboliques / extravasation de sérum

Avec conséquences rénales, neurologiques ou cardiovasculaires

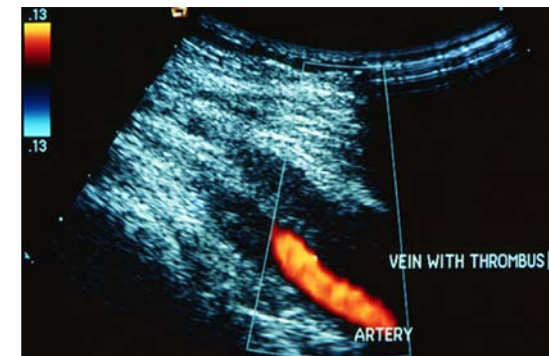- 3,8% des arthroscopies des genoux

# MTEV

---

TVP Genou 0,12% traitées (asymptomatiques 3,5%)

EP 0,26 /1000



# RECOMMANDATIONS SFAR *RPC 2005*

---

## Prophylaxie MTEV *grade B*

- Non justifiée systématiquement
- Uniquement si FDR
- Ne doit pas excéder 10 jours
- N'augmente pas le risque d'hématome

## ESA 2018 Guidelines:

- Non justifiée systématiquement
- Si FDR : Aspirine
- Sans recommandation de dose ni de durée...

# FDR

---

immobilité, alitement, paralysie des membres

Cancer et traitement du cancer (hormonal, chimiothérapie, ou radiothérapie)

Antécédents d'évènement thromboembolique veineux

Age > 40 ans

Contraception orale contenant des oestrogènes ou hormonothérapie substitutive

Traitements modulateurs des récepteurs aux oestrogènes

Pathologie médicale aiguë

Insuffisance cardiaque, insuffisance respiratoire

Maladies inflammatoires de l'intestin

Syndrome néphrotique

Syndrome myéloprolifératif

Hémoglobinurie paroxystique nocturne

Obésité (IMC > 30)

Tabagisme

Varices

Temps de garrot ne serait pas un FDR

# INFECTION

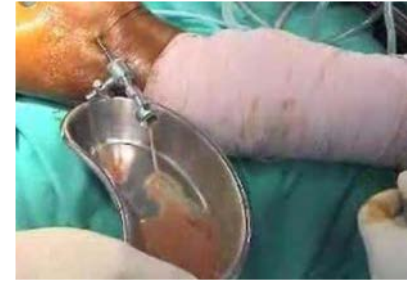0,04% *sympo SFA 2001, reco SFAR 2018*

Acte chirurgical	Produit	Dose initiale	Ré-injection et Durée
Mise en place de matériel quel qu'il soit (résorbable ou non, ciment, greffe osseuse...) et quelle que soit la technique (percutanée, vidéoscopie...) . Chirurgie articulaire par arthrotomie.	Céfazoline	2g IV lente	1g si durée > 4h
	<b>Allergie :</b> Clindamycine ou Vancomycine	900 mg IV lente  30 mg/kg/120 min	Dose unique  Dose unique
Arthroscopie simple sans implant (avec ou sans ménissectomie) Chirurgie extra-articulaire des parties molles sans implant	Pas d'ANTIBIOPROPHYLAXIE		



# INFECTION

---

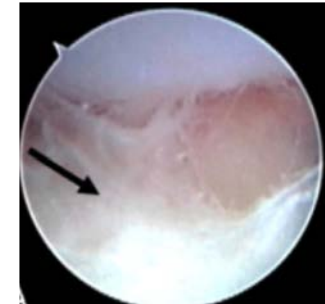


Arthrite septique

Précoce avant 3 semaines

Germe: staphylocoque Aureus

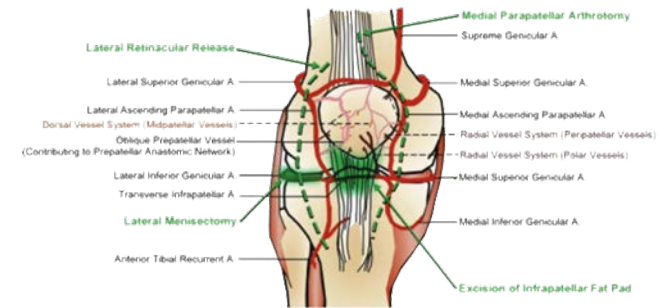
Traitement : Arthrolavage + antibiothérapie + repos articulaire



# HÉMARTHROSE

Voie d'abord  
Section retinaculum latéral  
Synovectomie, plicae

Pansement compressif



# SDRC, RAIDEUR ARTICULAIRE

---

Diagnostic d'élimination

5%

iatrogénie cartilagineuse

indications discutables

LCA: position des tunnels, syndrome du cyclope...

...

# PATHOLOGIE DES VOIES D'ABORD

---

Fistule synoviale

Hernie synoviale

Kystes synoviaux

=> Technique de fermeture

# Complications évitables...



CENTRE HOSPITALIER DE VICHY

# ÉVITABLES

---

Erreur de Côté AG, dépilation bilatérale...

Bris de matériel :

risque souvent évitable

matériel entretenu

déclaration de matériovigilance

Panne :

Double matériel

Brûlure thermique

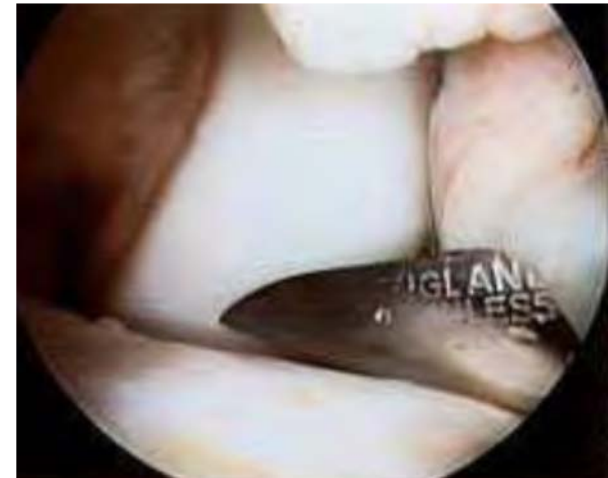sonde d'électrocoagulation  $> 75^{\circ}$  (applications discutables au genou)

coblation  $30^{\circ}$

désinfectant alcoolique : 9 cas par an en France déclarés

Brûlure garrot, Garrot veineux

Installation, appui, arthrostress



# Complications spécifiques



CENTRE HOSPITALIER DE VICHY

# LÉSIONS TRAUMATIQUES LOCORÉGIONALES

---

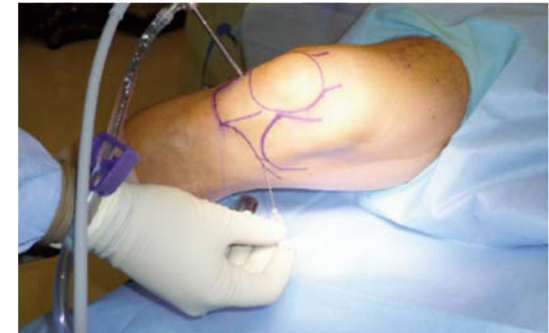## Entorse LLI

Genu varum

Traitement attelle

intérêt du pie crusting

réduit les lésions cartilagineuses *Claret Knee2016*

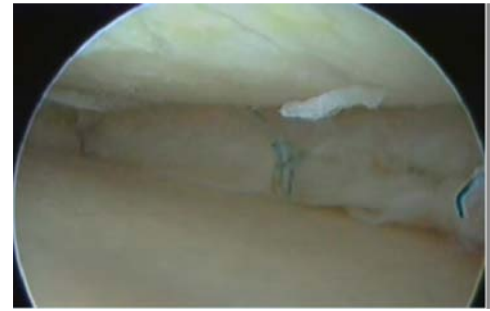


## Fracture

vigilance si matériel d'ostéosynthèse ou d'arthroplastie



# LÉSIONS CHONDRALES



31% de lésions chondrales *Lubowitz arthro techn 2013*  
Le plus souvent superficielles

Albert Trillat: L'arthroscopiste inexpérimenté peut détruire en quelques secondes autant de cartilage que la nature en 10 ans. »

# Focus complications vasculaires / nerveuses



CENTRE HOSPITALIER DE VICHY

# LÉSIONS VASCULAIRES

---

0,003% *sympo SFA 2001*

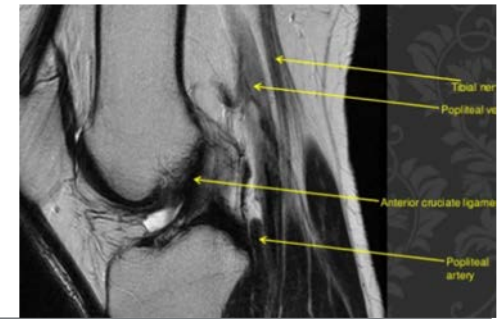
Gestes à risque:

- Sutures méniscales,
- Broches
- Abords postérieurs

Type de lésions:

- Plaie
- Fistule
- Faux anévrisme

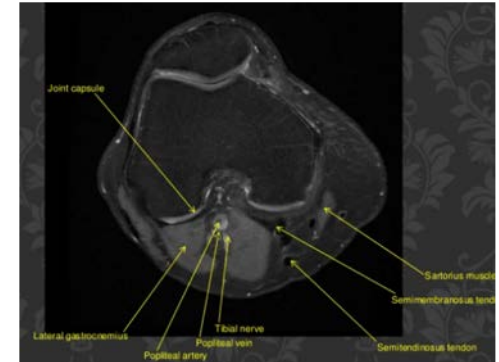
# ARTÈRE POPLITÉE



Proximité PCL et artère poplitée 7 mm

Variable selon la flexion *Matava 2016 arthroscopy*

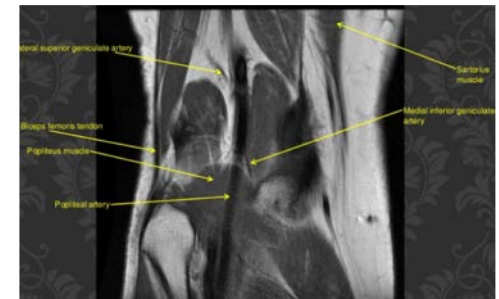Flexion 100° 9 mm



Proximité de CPME

Problématique des sutures

*Al-Fayyadh J Orthop Surg 2019*



CPME  $11 \pm 5.2$  mm à 90° de flexion et  $8 \pm 4.5$  mm en extension

CPMI  $17.3 \pm 5.7$  mm à 90° de flexion et  $13.7 \pm 4.7$  mm en extension

*Zapher UTACD 2019*

# NERF FIBULAIRE



*Cuéllar, arthroscopy 2015*

Importance du réglage de la profondeur de pénétration des ancrs

	Hiatus poplité / nerf fibulaire			Artère poplitée
	Latérale	Moyenne	Médiale	CPME
90°	26mm	21mm	16mm	13mm
45°	21,5m	19mm	12mm	10mm
0°	15mm	16mm	7mm	5mm

# NERF SAPHÈNE

Branche infra patellaire

Gestes à risque :

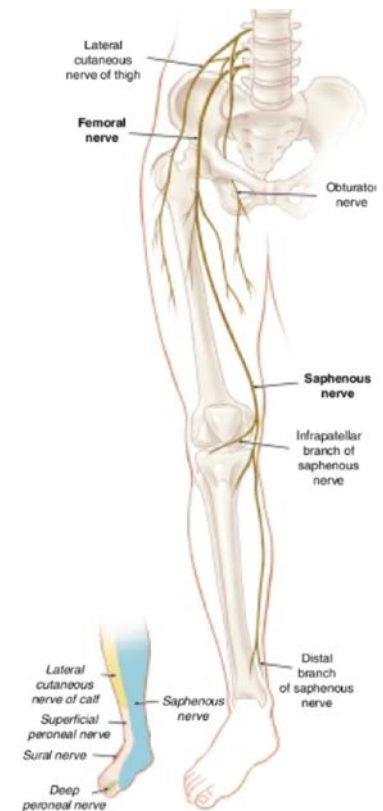
Prélèvement patte d'oie

Tunnel tibial

Suture ménisque interne

Pas de « safe zone », 5 cm à 3 cm ILT

*Diane knee 2019*



# SYNDROME DES COMPARTIMENTS

---

Rare

Relation durée pression *Ekman, arthroscopy 2016*

Prise en charge précoce des lésions complexes?

Rupture anévrisme poplitée *Shauhrulazua BMJ 2014*

Kyste de Baker *chirurg 1998*

# Revue de la littérature



CENTRE HOSPITALIER DE VICHY



# SALZER, AM JS MED 2014

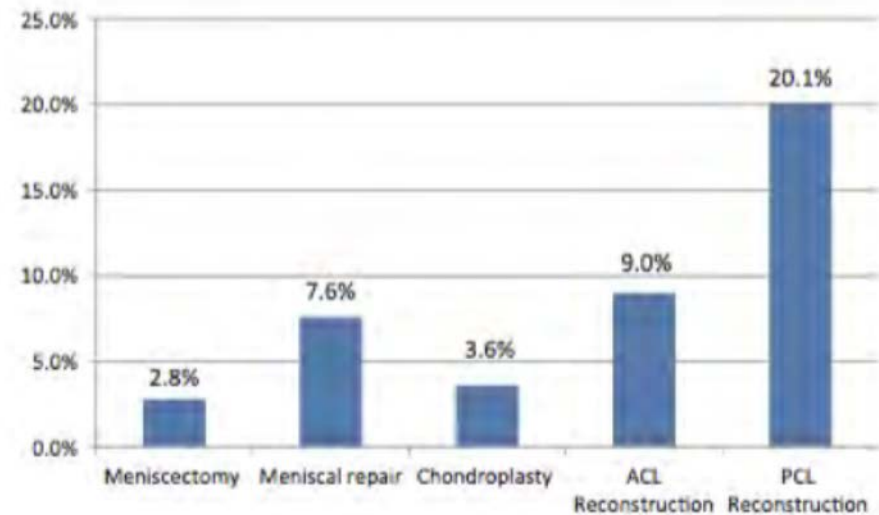
Registre américain 92 565 genoux

4,7% complications

FDR :

âge < 40 ans,  
activité sportive,  
difficulté technique de la procédure

Méniscectomies 2,8 vs sutures 7,6%



# RÉADMISSION APRÈS UNE CHIRURGIE DU LCA

---

Grassi J Knee surg 2020

2560 ACL+ LET rétrospective

Taux de réadmission dans les 90 premiers jours

2,27% 31 jours

Œdème 0,78 %

ISO superficielle 0,63 %

ISO profonde 0,55%

Raideur 0,23 %



# Informations pré opératoires



CENTRE HOSPITALIER DE VICHY

# PAS DE FICHE D'INFORMATION LABÉLISÉE SOFCOT FICHE PERSOMED POUR LES MÉNISQUES

## Traitement arthroscopique des déchirures du ménisque



Le genou est constitué de la partie basse de l'os de la cuisse (*fémur*), de la partie haute de l'os situé sur l'avant de la jambe (*tibia*), et d'un petit os rond (la *rotule*).

Entre les extrémités du fémur et du tibia se trouvent de petits coussins amortisseurs en forme de croissant : les *ménisques*.

Au cours d'un mouvement violent, un de vos ménisques s'est déchiré.

C'est pourquoi votre genou gonfle, vous fait mal et se bloque, parfois de façon brutale et imprévisible.

Cela peut être dangereux dans le sport ou pour certains métiers.

Si à cause de cette blessure vous ne marchez plus normalement, les muscles de la cuisse s'affaiblissent et des douleurs en barre à l'avant du genou apparaissent, témoins d'un mauvais fonctionnement de la rotule.

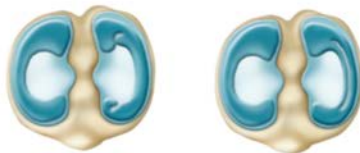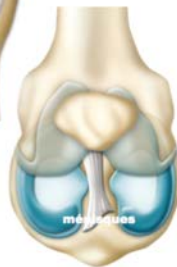
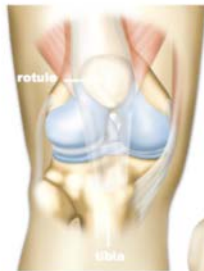L'opération se fait sans ouvrir le genou, grâce à un petit câble relié à une caméra ( *fibre optique* ) et à des instruments chirurgicaux spéciaux ( *technique arthroscopique* ).

Soit on endort le bas de votre corps ou votre jambe ( *anesthésie locorégionale* ), soit vous dormez complètement ( *anesthésie générale* ).

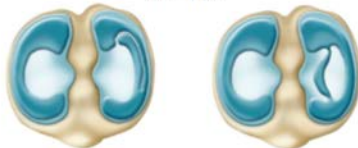Si votre ménisque peut être réparé, ce qui est rare, le chirurgien fixe la partie déchirée dans sa position d'origine.

Dans le cas contraire, il la retire.

L'opération dure habituellement entre 15 et 30 minutes.



différents types de déchirures du ménisque



C'est une opération légère. On peut cependant citer les risques suivants, qui restent très rares :

Des muscles, tendons, ligaments, nerfs ou vaisseaux sanguins peuvent être abîmés, accidentellement pendant ou après l'opération, suite à un gonflement trop important du mollet ou à un déplacement des moyens de fixation du ménisque. Cela peut nécessiter une réparation et créer des problèmes de fonctionnement ou de sensibilité de certaines parties de la jambe.

Si des microbes envahissent la zone opérée ( *infection* ), il faut un traitement médical prolongé et parfois une nouvelle opération.

Vous rentrez chez vous le lendemain de l'intervention ou le soir même.

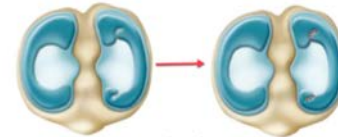
Si nécessaire, vous prenez un traitement pour éviter la formation de bouchons de sang ( *caillots* ) dans les veines des jambes ( *phlébite* ).

Avec l'accord de votre médecin, vous pouvez marcher tout de suite, peut être avec des cannes.

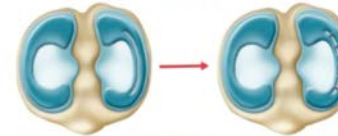
Il est normal qu'une zone reste sensible pendant trois à six semaines.

Texte : D. Gosset  
Illustration : J. Dasic

Persomed 2007 - Tous droits réservés  
ISBN 978-2-35305-288-2



réparation du ménisque

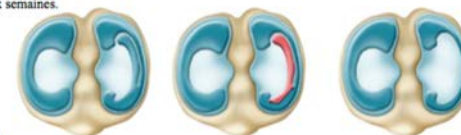

Vous suivez éventuellement des séances de  *rééducation* , sachant qu'utiliser normalement et sans excès votre genou est un excellent exercice.

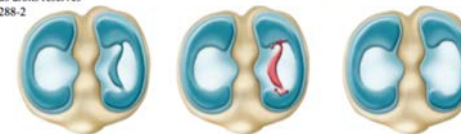Attendez deux mois avant de reprendre une activité physique et évitez les sports ou le genou pivoté (le football par exemple) pendant encore un ou deux mois.

Ne soyez pas trop confiant, cela augmente le risque d'accident ! Une nouvelle déchirure est toujours possible.

Il y a toujours un risque que le cartilage s'use trop vite chez les patients jeunes à qui on a enlevé le ménisque.



retrait de la partie déchirée du ménisque



Ceci est un résumé. Pour le fascicule complet : [www.persomed.com](http://www.persomed.com) ou 03 89 41 39 94

# FICHE PERSOMED LCA

## Traitement chirurgical des instabilités du genou



Le genou est constitué de la partie basse de l'os de la cuisse (**fémur**), de la partie haute de l'os situé sur l'avant de la jambe (**tibia**), et d'un petit os rond (la **rotule**).

Au cours d'un choc ou d'un accident, un des éléments de votre genou s'est déchiré. Il s'agit d'une sorte de ruban élastique, le **ligament croisé antérieur**, qui participe, quand il est en bon état, à la stabilité de l'articulation.

C'est pourquoi vous avez tendance à chuter.

Cette blessure entraîne aussi des douleurs, un gonflement du genou, un affaiblissement des muscles de la cuisse et, à terme, un mauvais vieillissement de l'articulation.

Comme votre genou lâche sans prévenir, vous ne pouvez plus pratiquer certains sports ou métiers.

Votre médecin vous propose une intervention chirurgicale.

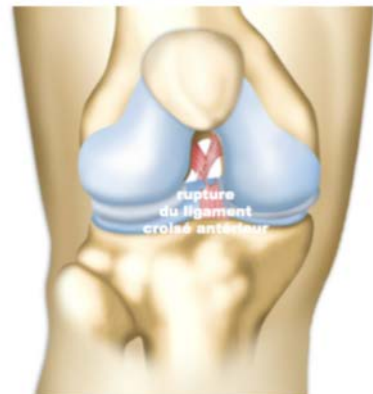
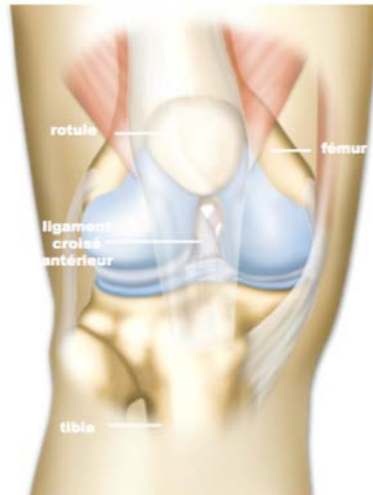
L'opération se pratique soit en ouvrant l'articulation (**chirurgie ouverte**), soit en introduisant dans le genou par de petits trous les instruments chirurgicaux et un câble ( **fibre optique**) relié à une caméra vidéo (**technique arthroscopique**).

Elle dure habituellement entre 45 minutes et deux heures.

Selon les cas, soit on insensibilise seulement le genou (**anesthésie logorégionale du membre inférieur**), soit tout le bas du corps (**anesthésie périmédullaire**), soit on vous endort complètement (**anesthésie générale**).

L'intervention consiste à remplacer le ligament déchiré pour stabiliser le genou.

Pour cela, on utilise une des attaches qui relient les muscles aux os (un **tendon**) située à proximité de l'articulation.



Le tendon choisi varie selon les techniques.

Le chirurgien en découpe une partie dont il se sert pour fabriquer un nouveau ligament. Il fait passer celui-ci dans un ou deux tunnels creusés dans les os du genou, avant de le fixer à l'aide de vis ou d'agrafes.

L'opération présente peu de risques. Mais des muscles, tendons, ligaments, nerfs ou vaisseaux sanguins peuvent être abîmés, accidentellement pendant l'opération ou après, suite à un gonflement trop important du mollet ou à un déplacement des moyens de fixation du ligament. Cela peut nécessiter une réparation et créer des problèmes de fonctionnement ou de sensibilité de certaines parties de la jambe.

Vous ne restez hospitalisé que quelques jours.

Si nécessaire, un traitement limite le risque de formation de bouchons de sang (**caillots**) dans les veines des jambes (**phlébite**).

La zone opérée peut être envahie par des microbes (**infection**) ce qui nécessite un traitement médical, voire chirurgical.

La douleur est contrôlée médicalement et diminue rapidement, mais il est normal que votre genou reste gonflé plusieurs semaines.

De petites douleurs peuvent persister mais habituellement elles finissent par disparaître.

Il y a souvent une période d'immobilisation par un plâtre ou une attelle.

Pour un bon résultat, il est essentiel de bien participer aux exercices de rééducation.

En général vous marchez au bout de quelques jours et reprenez rapidement une activité modérée.

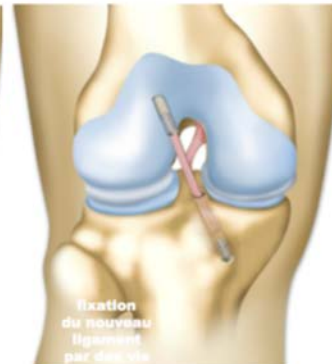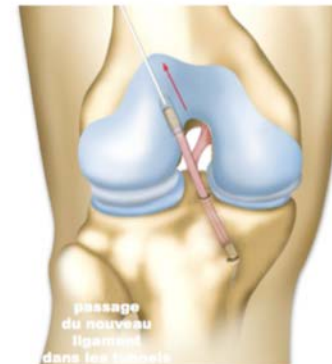
Vous recommencez certains sports au bout de trois à six mois. Cependant, pour les activités qui représentent un risque pour le ligament (sports où le genou pivote comme le football), il faut attendre six mois à un an.

Le genou est parfois un peu plus limité dans ses mouvements qu'avant. C'est rarement gênant.

Les patients sont habituellement très satisfaits du résultat, mais la prudence reste recommandée (surtout dans le sport).

Tout comme le ligament d'origine, le nouveau ligament peut s'abîmer avec le vieillissement de l'articulation ou en cas d'accident.

Texte : D. Gosset  
Illustration : J. Dasic  
Persomed 2007 - Tous droits réservés  
ISBN 978-2-35305-286-8



Ceci est un résumé. Pour le fascicule complet : [www.persomed.com](http://www.persomed.com) ou 03 89 41 39 94

# INFORMATIONS

---

Infections

Echec ambulatoire, homme rachianesthésie RAU

Méniscectomies: suites troublées

Suture méniscale: risque d'échecs

MTEV

Raideur articulaire

RAAC: éducation thérapeutique