


DIU Arthroscopie



Anatomie et exploration arthroscopique de l'épaule

Prof. Pierre Mansat, MD, PhD
 Département de Chirurgie Orthopédique et Traumatologie
 Clinique Universitaire du Sport
 Centre Hospitalier Universitaire, Toulouse, France






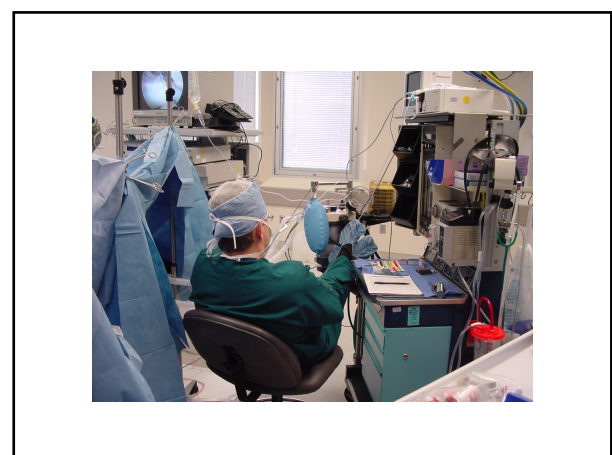
Installation

Système de traction


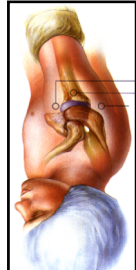
- Position ½ assise
- Table entre 45° et 70°
- Tête stabilisée
- Traction éventuelle dans l'axe du membre

Avantages:
 Facilité d'accès aux voies aériennes
 Conversion possible
 Orientation plus anatomique

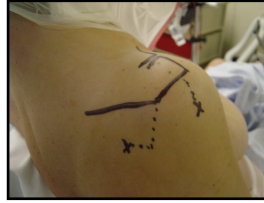
Voies d'abord


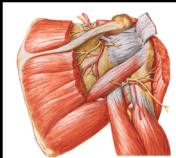
- Repères osseux

Voies d'abord

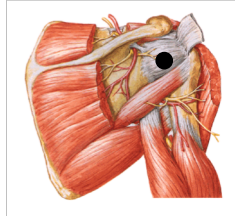
- Voies d'abord postérieure



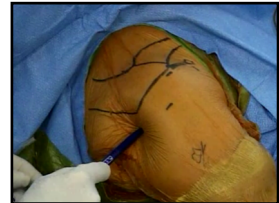Voies d'abord

- Danger de la voie postérieure
 - Nerf axillaire
 - Artère supra-scapulaire
 - Nerf supra-scapulaire



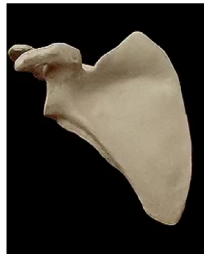Voies d'abord

- Repérage du soft-spot
- Incision cutanée au bistouri
- Distension à la pince
- Introduction du trocart



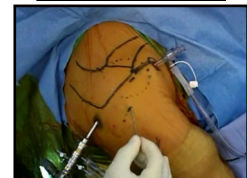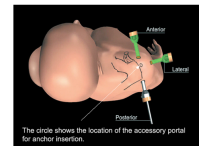
Espace sous-acromial

- Éléments visualisés
 - Acromion
 - Extr. distale de la clavicule
 - Ligt coraco-acromial
 - Face superficielle de la coiffe



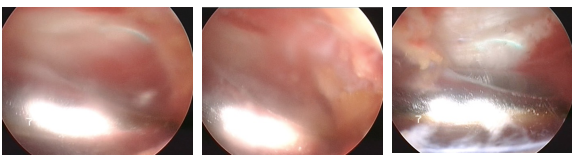
Espace sous-acromial

- Voie postérieure
 - Introduction du scope
 - Mise en place de l'irrigation
- Voies latérales
 - Antéro-latérale
 - Latérale
 - Postéro-latérale



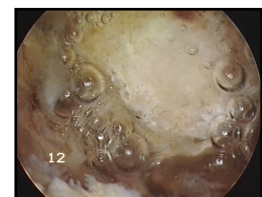
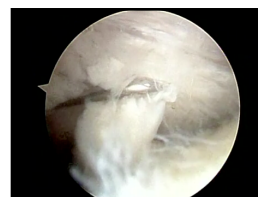
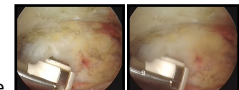
Espace sous-acromial

- 1^{er} temps
 - Repérage du shaver
 - Bursectomie
 - Repérage de la surface inférieure de l'acromion



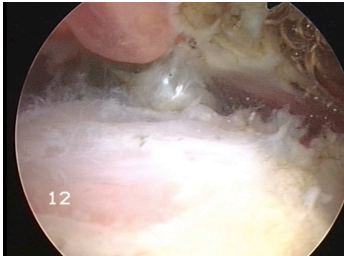
Espace sous-acromial

- 2^{ème} temps
 - Surface inférieure de l'acromion
 - Ligament coraco-acromial
 - Articulation acromio-claviculaire



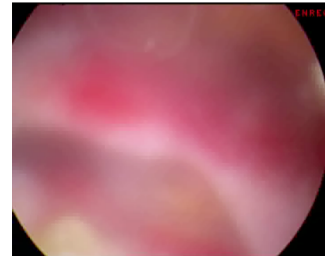
Espace sous-acromial

- 3ème temps: Face superficielle de la coiffe



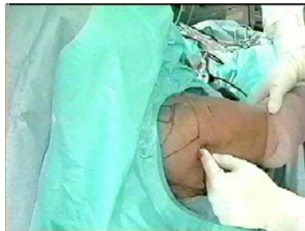Espace sous-acromial

- 3ème temps: Face superficielle de la coiffe



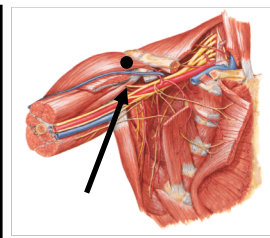
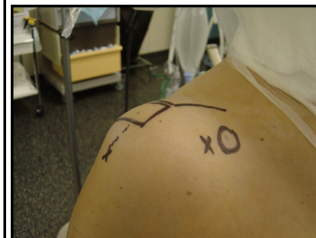Articulation gléno-humérale

- Voie d'abord postérieure
 - Trocart
 - Tête humérale
 - Bord de la glène



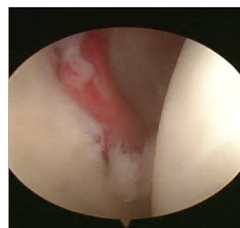
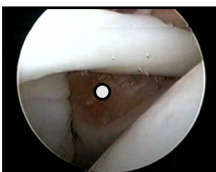
Articulation gléno-humérale

- Voie d'abord antérieure



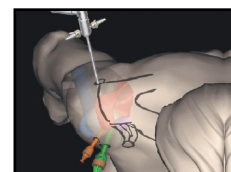
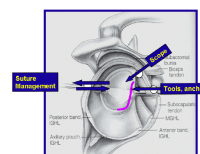
Articulation gléno-humérale

- Voie d'abord antérieure
 - De dedans en dehors
 - Ou de dehors en dedans (aiguille)



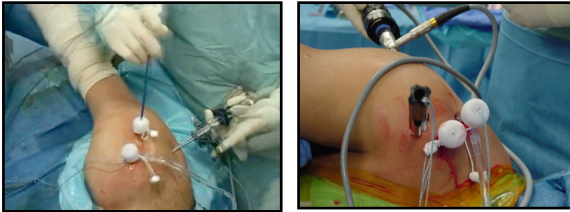
Articulation gléno-humérale

- 2ème voie d'abord antérieure
 - Au-dessus de la première
 - Au-dessus du biceps
 - De dehors en dedans (aiguille)



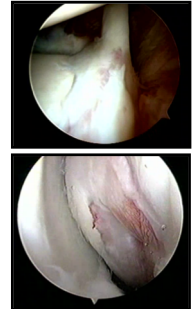
Articulation gléno-humérale

- Utilisation de canules
- Permet de préserver les voies d'abord



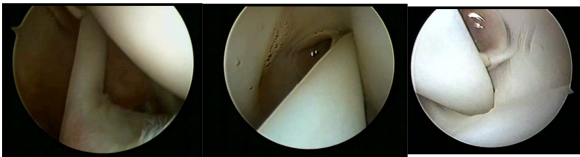Articulation gléno-humérale

- Structures anatomiques
 - Tendon du biceps
 - Tête humérale
 - Glène
 - Labrum
 - Ligts gléno-huméraux (Sup, Moy, Inf)
 - Tendon du subscapulaire
 - Coiffe des rotateurs



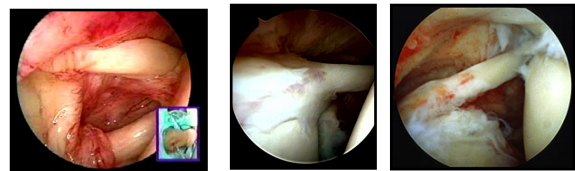
Articulation gléno-humérale

- Tendon du biceps



Articulation gléno-humérale

- Tendon du biceps

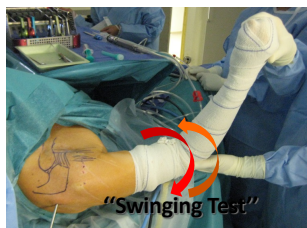
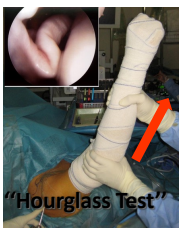

Articulation gléno-humérale

- Tendon du biceps

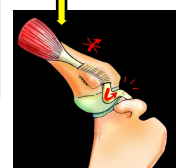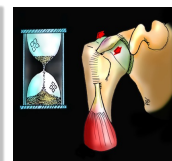
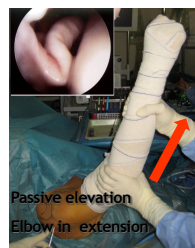Elevation

Rotation



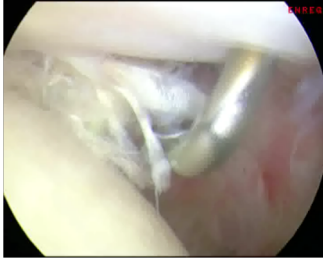
Articulation gléno-humérale

- Tendon du biceps



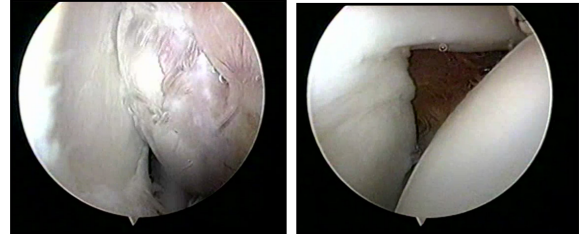
Articulation gléno-humérale

- Tendon du biceps

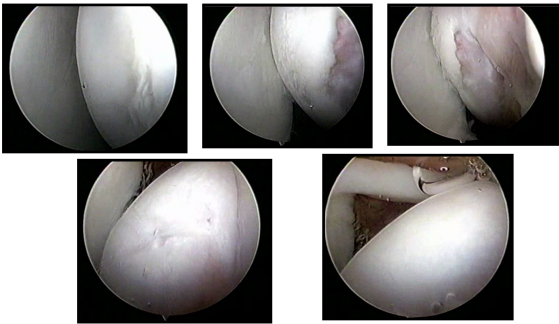


Articulation gléno-humérale

- Glène

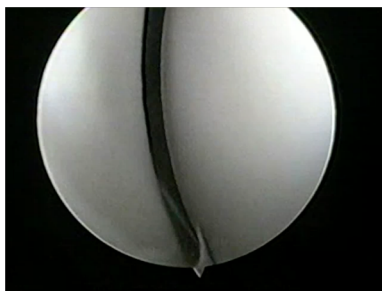
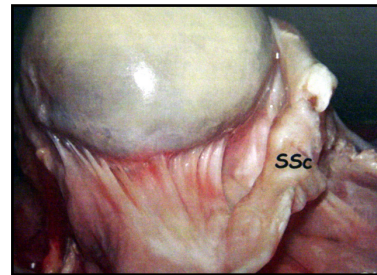


Articulation gléno-humérale



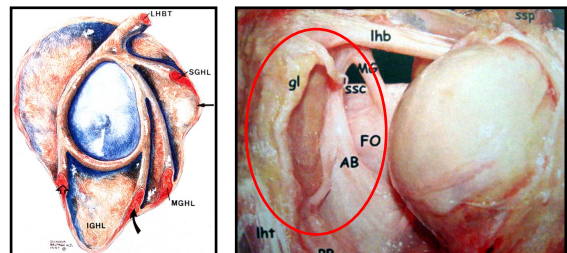
Articulation gléno-humérale

- Tête humérale



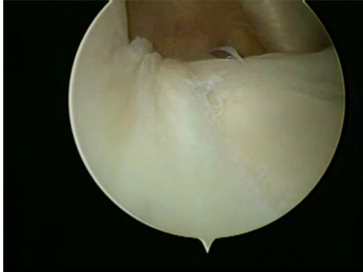
Articulation gléno-humérale

- Labrum



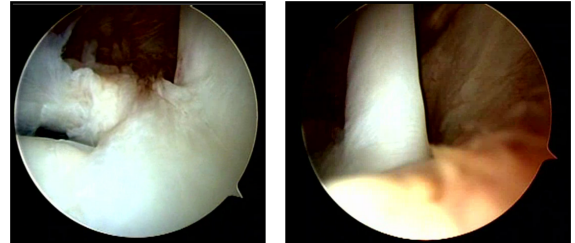
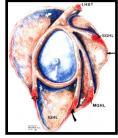
Articulation gléno-humérale

- Labrum



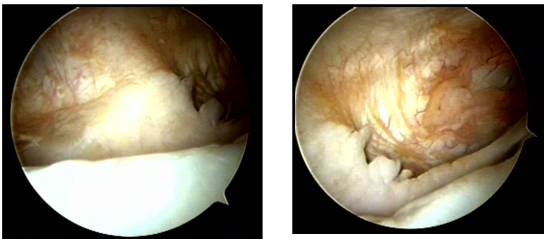
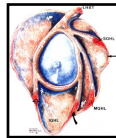
Articulation gléno-humérale

- Ligaments gléno-huméraux - SUPERIEUR



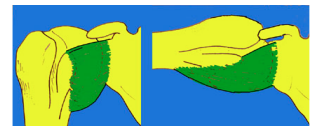
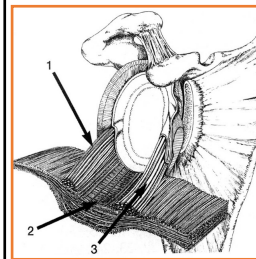
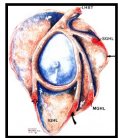
Articulation gléno-humérale

- Ligaments gléno-huméraux - MOYEN



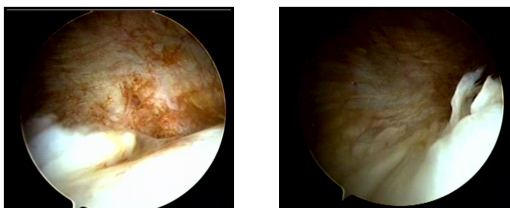
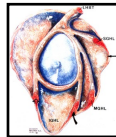
Articulation gléno-humérale

- Ligaments gléno-huméraux - INFÉRIEUR



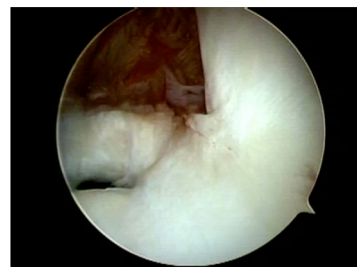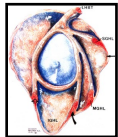
Articulation gléno-humérale

- Ligaments gléno-huméraux - INFÉRIEUR



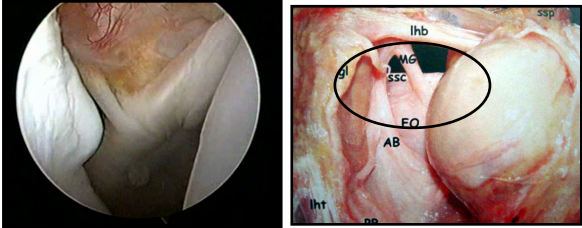
Articulation gléno-humérale

- Ligaments gléno-huméraux - INFÉRIEUR



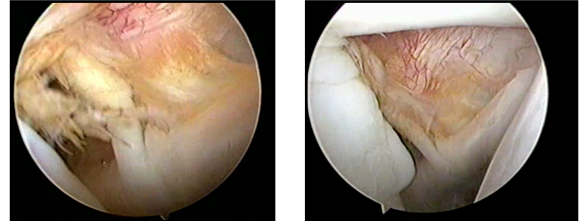
Articulation gléno-humérale

- Tendon souscapulaire



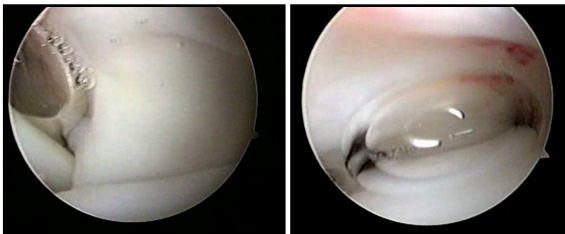
Articulation gléno-humérale

- Intervalle de la coiffe



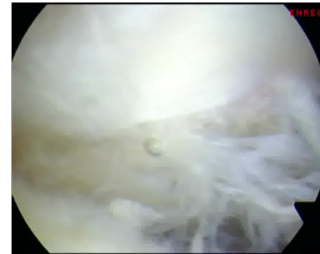
Articulation gléno-humérale

- Face profonde la coiffe des rotateurs



Articulation gléno-humérale

- Face profonde la coiffe des rotateurs



Universit  Paul Sabatier TOULOUSE III

CLINIQUE UNIVERSITAIRE DU SPORT CENTRE HOSPITALIER UNIVERSITAIRE DE TOULOUSE

H pitaux de Toulouse

Merci