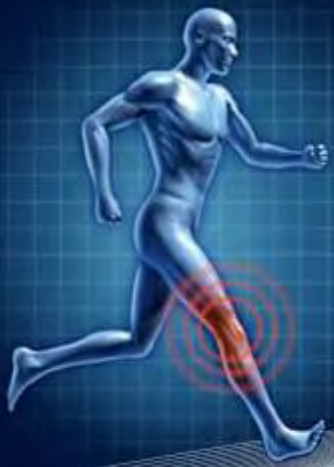

DIU
ARTHROSCOPIE
- GENOU

CARTILAGE: Classification et histoire naturelle des lésions



Société Française d'Arthroscopie
www.sofarthro.org

Thomas Neri
MD, PHD

Service de Chirurgie Orthopédique
CHU Saint-Etienne



Lyon



31/01/2019

1- Cartilage articulaire

- 1.1 - Généralités
- 1.2 - Composition
- 1.3 - Structure
- 1.4 - Fonctions

2- Histoire naturelle des lésions cartilagineuses

- 2.1 - Facteurs étiologiques des lésions
- 2.2 - Dégradation du cartilage articulaire
- 2.3 - Réparation du cartilage

3- Classifications des lésions cartilagineuses



1- Cartilage articulaire

1.1 - Généralités

1.2 - Composition

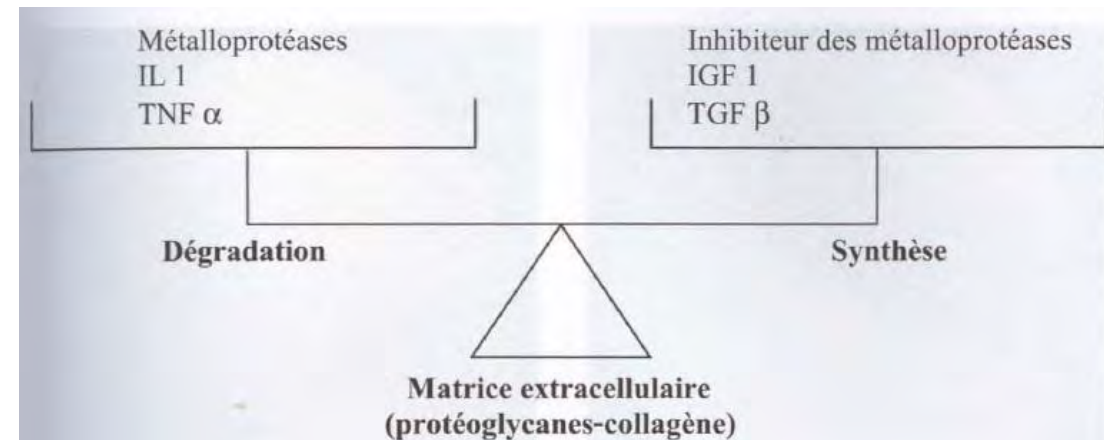
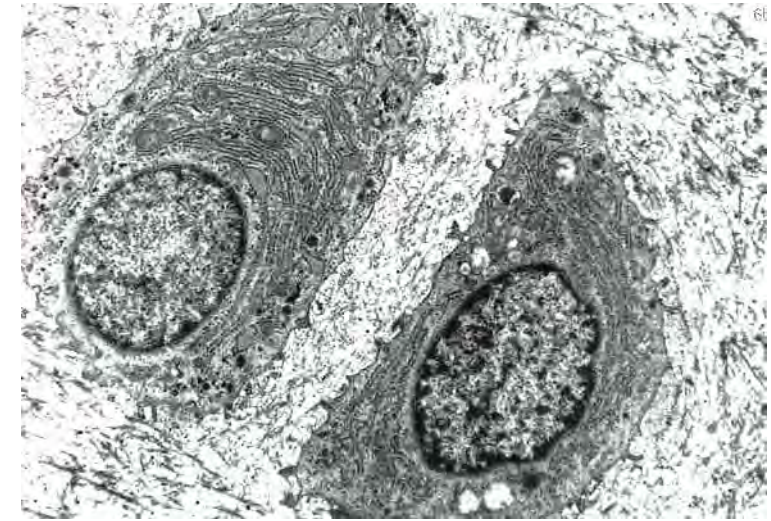1.3 - Structure

1.4 - Fonctions

- **Tissu conjonctif avasculaire**
 - Epaisseur: 2-4 mm
 - **Nutrition:** imbibition à partir liquide synoviale
(+ échanges vasculaires sous chondraux pour enfant)
 - **Biomécanique:** propriétés visco-elastique

 - **2 phases:**
 - Liquide (eau interstitielle + sels inorganiques)
 - Solide: matrice organique (chondrocytes, collagène, Protéoglycanes)
- = éponge saturée**

- **Chondrocytes: 2-3 %**
 - Indispensable à la survie du cartilage
 - Rôle homéostasie Matrice extra-cellulaire (renouvellement et dégradation)
 - Leur survie dépend: environnement bio-électro-mécanique
 - Facteurs de croissance
 - Membrane synoviale
 - Effet paracrine
 - Forces électrostatiques

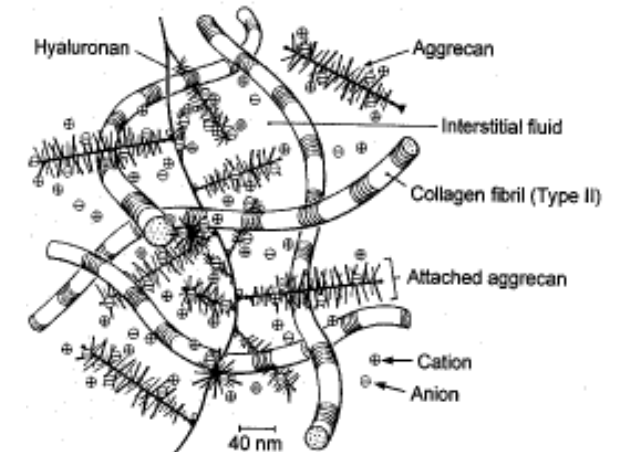

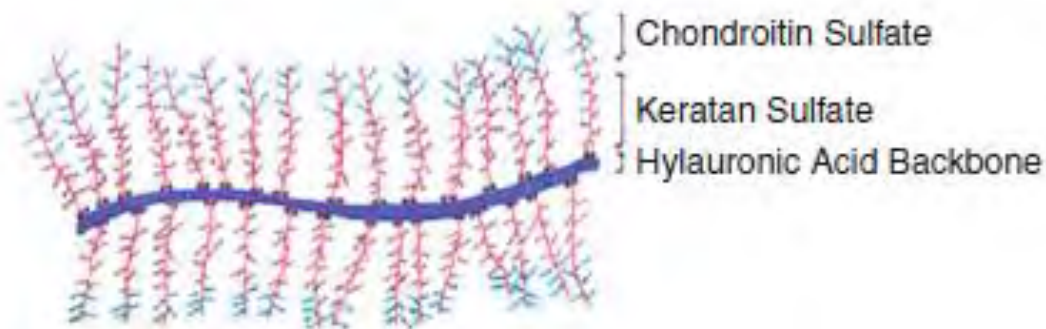


- **Matrice extra-cellulaire: 98%**
 - Eau (70-80%): phase fluide
 - Collagène (10-20%): type II (90%), IX, XI: structure
 - Protéoglycanes (4-7%): liés aux fibres de collagène
- Chargée négativement, attire H₂O (chargée positivement)



Tension

Pression osmotique



4 couches:

Couche 2: transitionnelle (40-50%)

- Fibres collagènes enchevêtrées
- Chondrocytes ronds
- Nombreux PG

Couche 3: profonde (40%)

- Fibres collagènes verticales
- Chondrocytes en colonnes
- = résistance aux forces de compression

Couche 1: superficielle (5-10%)

- Fibres collagènes parallèles à surface
- Chondrocytes petits, fusiformes
- Peu de PG
- = résistance aux forces de frottement

Couche 4: calcifiée (5-10%)

- = colle entre couche profonde et os sous chondral

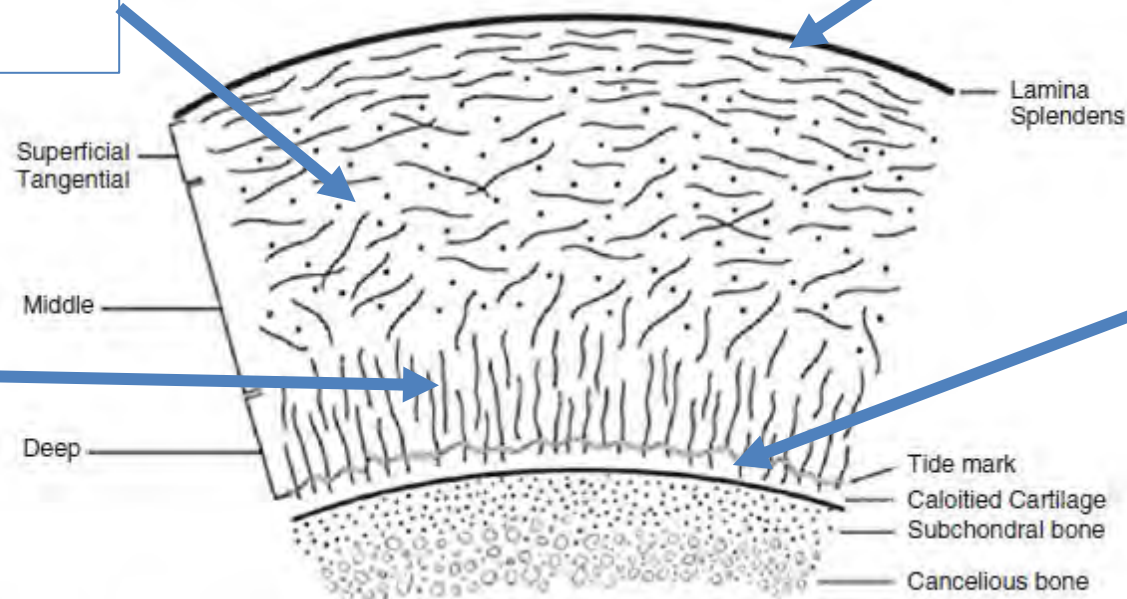
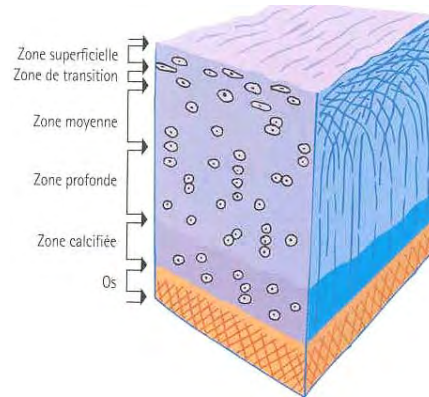


Fig. 3 The zonal layers of articular cartilage. (From Alford JW, Cole BJ. Cartilage restoration. *Am J Sports Med* 2005;33:295. Copyright © 2005 American Orthopaedic Society for Sports Medicine. Reprinted by permission of SAGE Publications, Inc.)

- **Surface de glissement** (coefficient de friction bas)
 - Due au film Ac hyaluronique (synoviocyte membrane synoviale tapissant surface cartilage)
- **Amortisseur** des pressions intra-articulaires
 - Compressibilité
 - Elasticité
- **Réduit contraintes** au niveau de l'os

2- Histoire naturelle des lésions

2.1 - Facteurs étiologiques des lésions

2.2 - Dégradation du cartilage articulaire

2.3 - Réparation du cartilage

Nombreux, répartis en 2 grands groupes:



ARTHROSE MECANIQUE: secondaire +++

- Hyperpression sur cartilage articulaire normal
- Surcharges pondérales, micro-traumatiques, sportives
- Chocs directs: choc rotulien, fractures
- Desaxations (varus, valgus)
- Laxités
- Dysplasie (fémoro-patellaire)
- Iatrogène (ménisectomie)



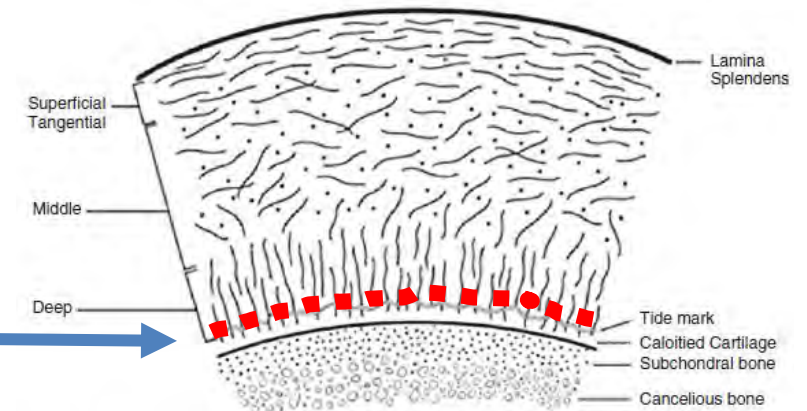
ARTHROSE STRUCTURALE: fragilisation de la structure

- Directement: chondrocalcinose, ochronose
- Indirectement: maladie synoviale ou osseuse (Ostéonécrose, Paget), Hémochromatose, Hyperostose, Acromégalie
- Génétique: âge (diminution % H₂O)

Traumatismes du cartilage

- **Forces brusques de friction** (entorse)

Délamination du cartilage entre zone profonde et calcifiée (Levy)



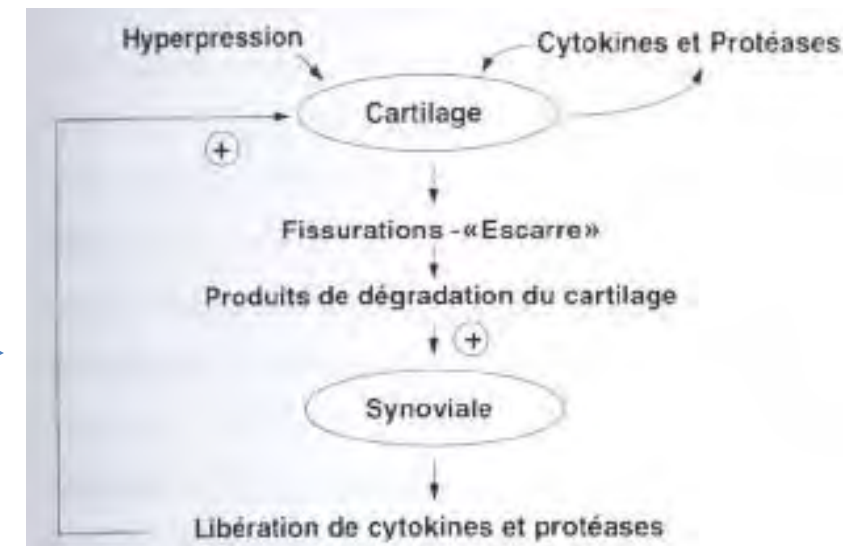
- **Compressions répétées** (course)

→ **Effet local:** Apoptose des chondrocytes

→ **Effet régional:** effets indirects sur capsule synoviale

Avec cercle vicieux cartilagosynovial

→ **Effet général:** guidant vers l'arthrose



- **Stade précoce:**

- Augmentation teneur en H₂O
- Diminution teneur en Protéoglycanes
- Altération qualitative fibres collagène

- Chondrocytes actifs: (tentative réparation) division et synthèse MEC mais PG avec faible pouvoir agrégation

Puis déséquilibre homéostasie: dégradation > synthèse

3 profils évolutifs

- **Chondrolyse rapide**

(arthrose destructrice rapide)

- Destruction complète cartilage
- 6-24 mois
- Post-ménisectomie (FT latéral, sportif)

- **Arthrose évoluant par poussées**

- Alternance poussée et phases de stabilité

- **Arthrose d'évolution lente**

- Sans poussée apparente

Lésions expérimentales cartilage (chien):

De Palma, Campbell

Cartilagineuse pure

- ne se comble pas
- bordure: multiplication des chondrocytes avec augmentation activités synthétiques

Cartilagineuse + os sous chondral

- Hémorragie, Caillot, prolifération vasculaire conjonctive
- Tissu de granulation médullaire fibro-cartilagineux
- Mais propriétés différentes (GAG <50%):
 - déformabilité double
 - valeur fonctionnelle médiocre

↳ Micro-fractures

- Analyse littérature:
 - Lésions chondrales très répandues
 - Les données sur la progression des lésions sont limitées.
-
- ➔ Aucune preuve pour soutenir le traitement de lésions asymptomatiques, cela indépendamment de la taille.
 - ➔ Plus le defect cartilagineux est large et profond et plus l'atteinte dégénérative est importante plus la probabilité de progression des lésions chondrales augmentent.
 - ➔ Les lésions ligamentaires ou méniscales associées augmentent et accélèrent les lésions chondrales.

- 23. Rudd RG, Visco DM, Kincaid SA, Cantwell HD. *The effects of beveling the margins of articular defects in mature dogs.* *Vet Surg* 1987;16:378–383.
- 24. Simonian PT, Sussmann PS, Wickiewicz TL, Paletta GA, Warren EF. *Contact pressures at osteochondral donor sites in the knee.* *Am J Sports Med* 1998;26:491–494.
- 25. Cicuttini FM, Forbes A, Yuanyuan W, Rush G, Stuckey SL. *Rate of knee cartilage loss after partial meniscectomy.* *J Rheumatol* 2002;29:1954–1956.
- 26. Mandelbaum BR, Brown JE, Fu F, Micheli L, Mosely JB Jr, Erggelet C, Minas T, Peterson L. *Articular cartilage lesions of the knee.* *Am J Sports Med* 1998;26:853–861.

3- Classifications des lésions cartilagineuses

Classique

- **Outerbridge** (1960)
- **Beguin et Locker** (française)
- Hungeford et Ficat
- Bentley
- Casscells
- Insall

Évaluation de l'arthrose: Index composite de chondropathie

- **EVA de chondropathie**
- **Score de Noyes et Stabler**
- **Score SFA**

Évaluation des lésions focales du cartilage


- **Classification ICRS**

3 Critères classifications:

- Profondeur



- Étendue

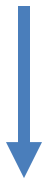

Cahier
Des charges

doit distinguer:

- chondromalacie (cartilage mou non fissuré)
- fissures/érosions superficielles et profondes
- os sous chondral à nu

- Localisation



- Profondeur et étendue des lésions doivent être évaluées séparément
- Evaluation taille des lésions précises

- Localisation de la lésion au sein du genou (6 facettes articulaires)
- Localisation de la lésion au sein d'une même surface articulaire (problème: qualitatif)

Classique

- **Outerbridge (1960)**
- **Beguin et Locker (française)**

- **Outerbridge**: 4 grades
 - **Grade 1**: intact, ramollissement
 - **Grade 2**: Fragmentation/fissure < 1,5 cm
 - **Grade 3**: Fragmentation/fissure > 1,5 cm
 - **Grade 4**: Os sous chondral à nu

Problème: stade 2 et 3

ne tiennent pas en compte profondeur

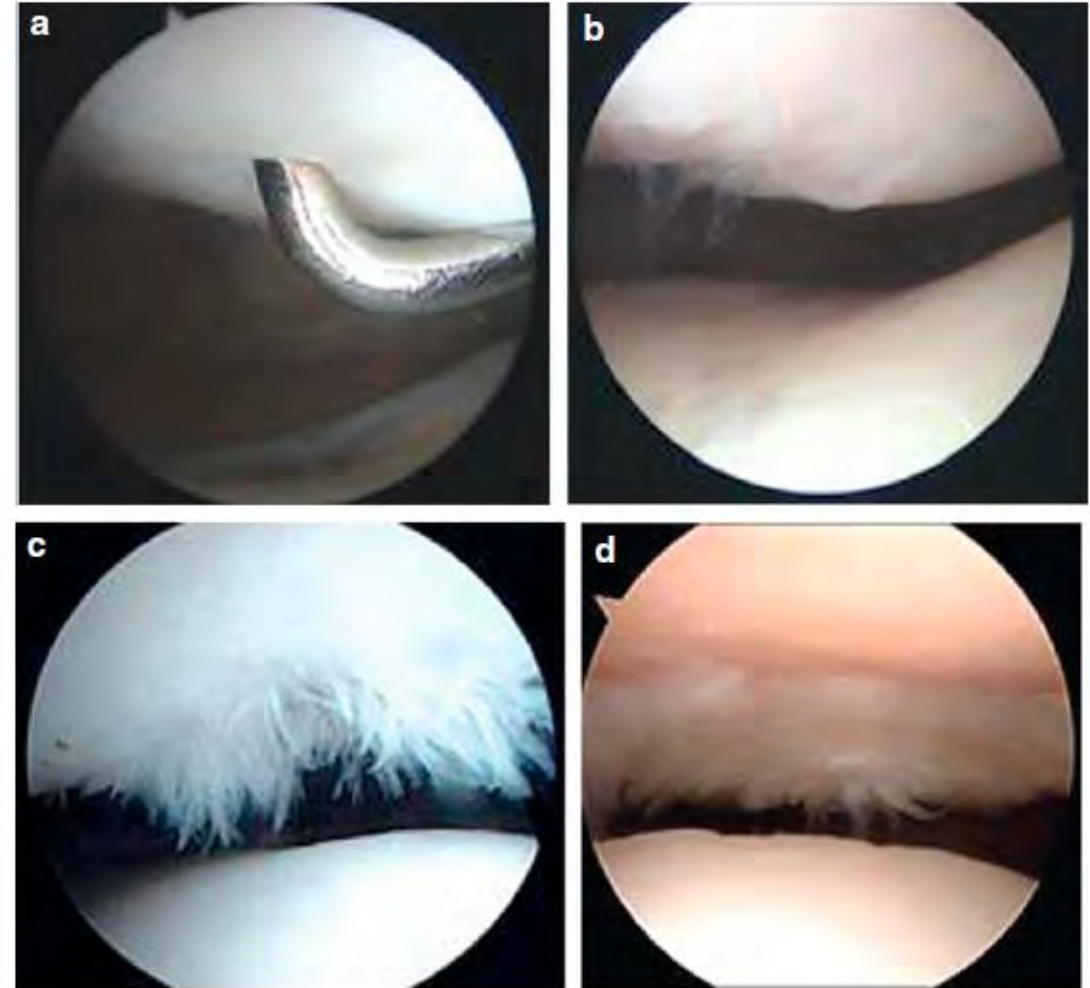


Fig. 4 Arthroscopic representation of the Outerbridge classification defined by four grades: (A) grade I, intact soft cartilage; (B) grade II, partial-thickness lesion <1.5 cm; (C) grade III, partial-thickness lesion >1.5 cm; (D) grade IV, exposed bone

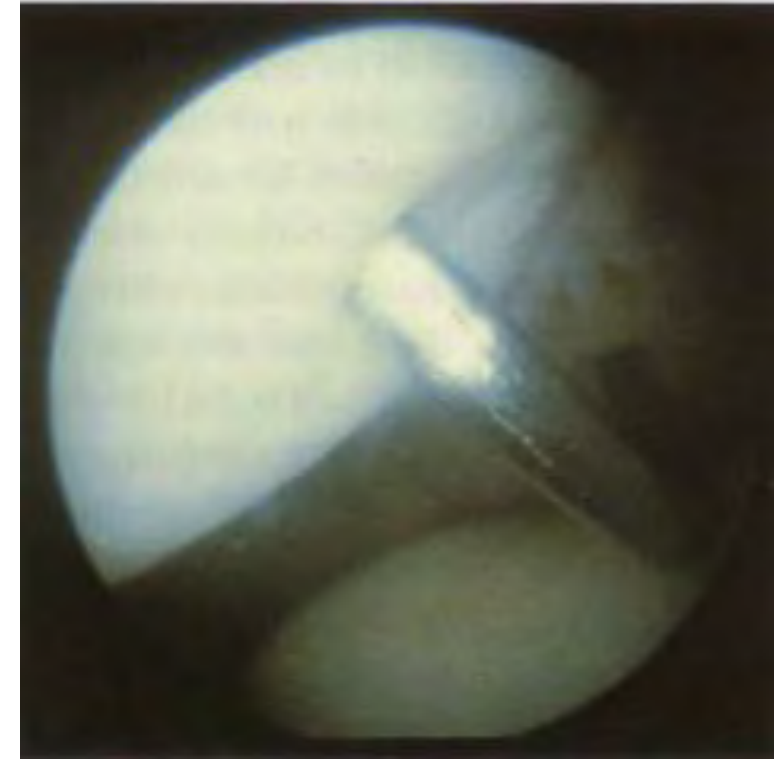
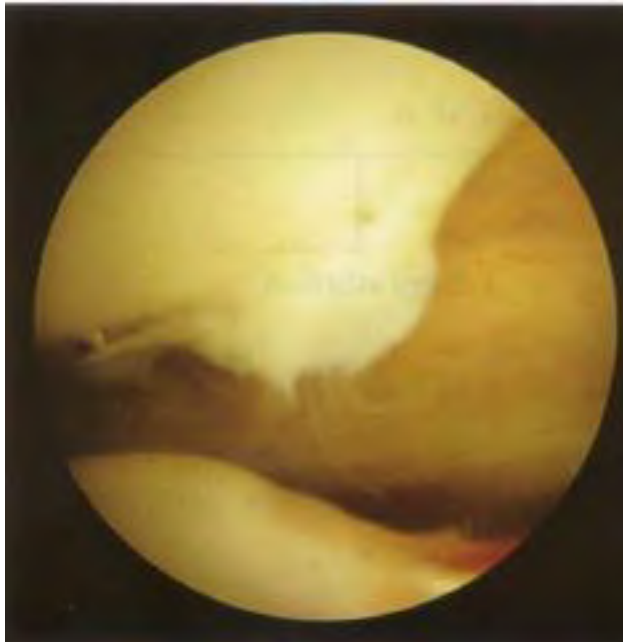
- **Classification de Béguin et Locker** (française)

- **STADE 0 : cartilage normal**

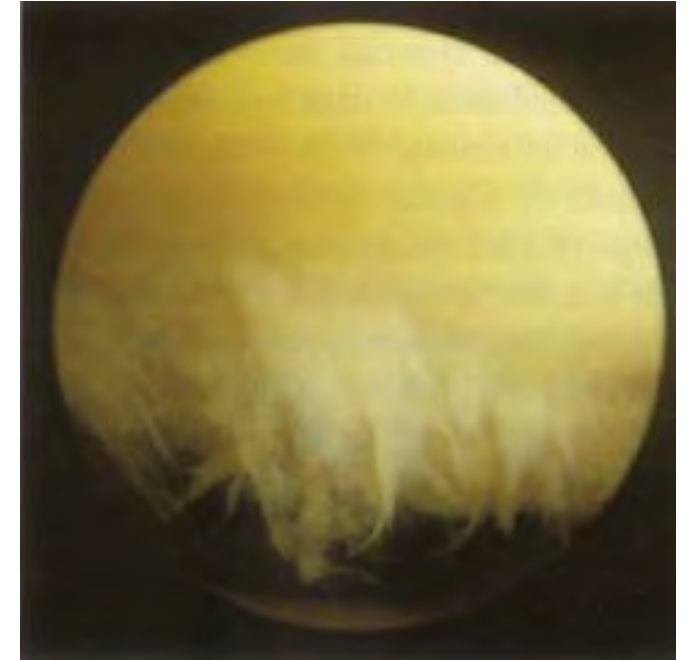- **STADE 1 : chondromalacie vraie**

- ramollissement, Phlyctène

- **furoncle malacique**



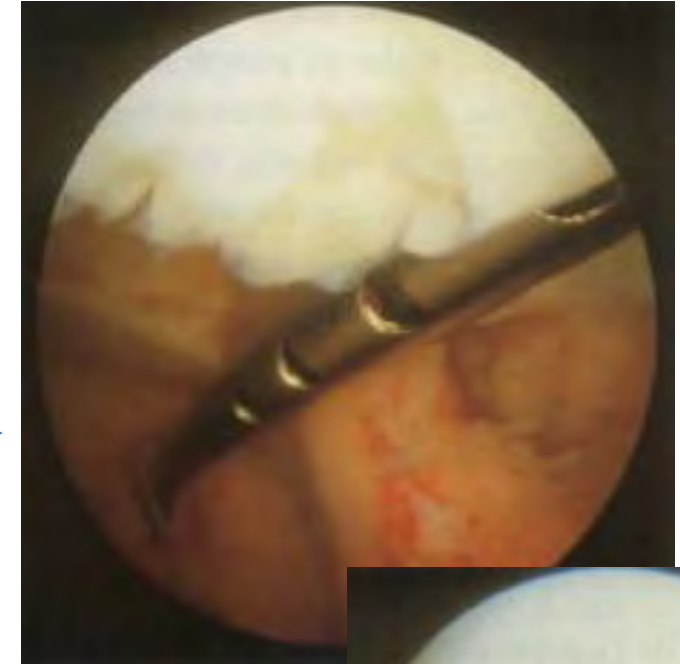
- **STADE 2 : fissure superficielle**
- chondropathie ouverte superficielle
- fibrillaire , pelucheuse , velvétique



- STADE 3: fissure profonde

- chondropathie ouverte profonde
- jusqu'à l'os sous chondral non visible

- unique : gueule de requin
clapet



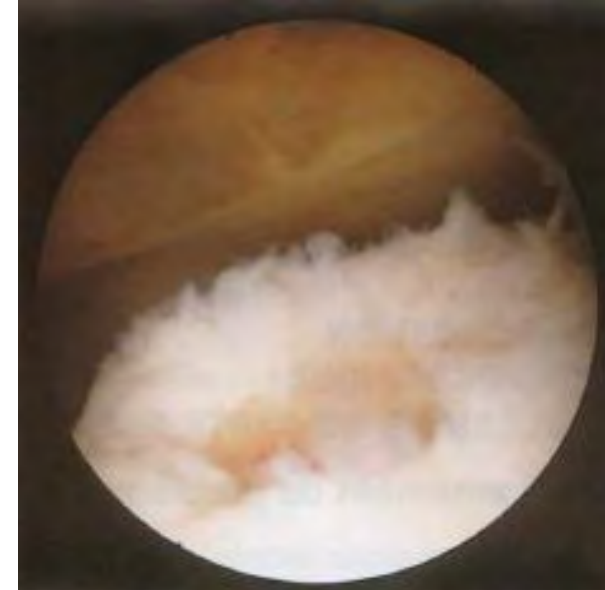
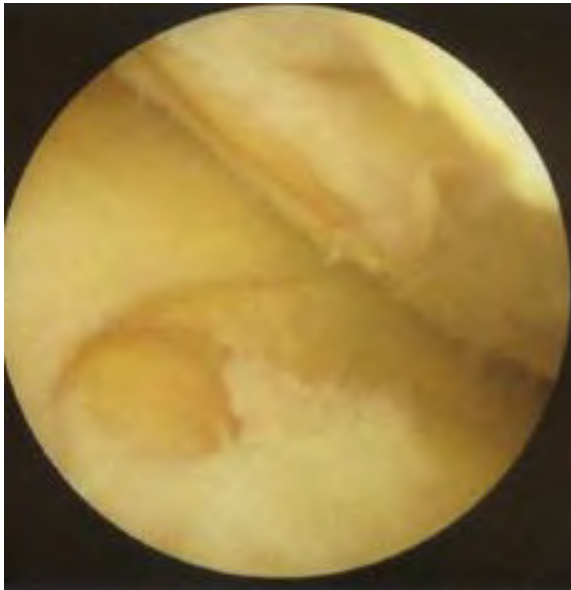
- multiples : chair de crabe



- ulcération profonde : fond avec du
cartilage



- **STADE 4 : mise à nu de l'os sous chondral**
(peut être hémorragique : chondrocalcinose)



Évaluation de l'arthrose: Index composite de chondropathie

- **EVA de chondropathie**
- **Score de Noyes et Stabler**
- **Score SFA**

- **EVA de chondropathie**

- Enregistrement video-arthroscopie
- Evalueur apprécie globalement la sévérité des lésions
- Rapporte cette appréciation sur une EVA de chondropathie (0-100mm)
 - 0: absence de chondropathie
 - 100: chondropathie la plus évoluée possible
- 1 échelle pour chaque facette articulaire (6: patella, trochlée, plateaux tibial et condyles fémoraux internes et externes)
- Valeur EVA compartiment = moyenne EVA facette compartiment

- **Score de Noyes et Stabler:**
 - Classification arthroscopique
 - Prend en compte:
 - Profondeur
 - taille (mm)
 - localisation
 - Schéma articulaire
 - Score pour chaque facette puis chaque compartiments puis score global

- STADE 1 : surface cartilagineuse intacte

- 1-A: ramollissement sans phlyctène
- 1-B: ramollissement + phlyctène

- STADE 2 : lésion surface cartilage
(fissure, fibrillation, fragmentation)

- 2-A: <50% épaisseur cartilage
- 2-B: >50% épaisseur cartilage

- STADE 3: os à nu

- 3-A: surface osseuse intacte
- 3-B: surface osseuse creusée

- **Stades SFA**

= Classification de Béguin et Locker

- **STADE 0 : cartilage normal**
- **STADE 1 : chondromalacie vraie**
- **STADE 2 : fissure superficielle**
- **STADE 3: fissure profonde**
- **STADE 4 : mise à nu de l'os sous chondral**

- **Score SFA:**

pour chaque compartiment

- stade lésion SFA
- Étendue (%)
- Coefficient de pondération

Score = A+B+C+D

A = étendue stade 1 X 0,14

B = étendue stade 2 X 0,34

C = étendue stade 3 X 0,65

D = étendue stade 4 X 1

- **Classe SFA:**

- groupes homogènes de sévérité croissante de chondropathie
- Établis par formule mathématiques pour chacun des 3 compartiments

Étendue	10 %	25 %	30 %	40 %	50 %
plateaux					
trochlée condyles					
rotule					

Evaluation des lésions focales du cartilage - **Classification ICRS**

Classification ICRS (International Cartilage Repair Society)

= Evaluation des lésions focales du cartilage

- Analyser le pronostic des lésions chondrales
- Aide pour le traitement
- Comparer les différents traitements

Stades (0 à 4)
Localisations
Etendue

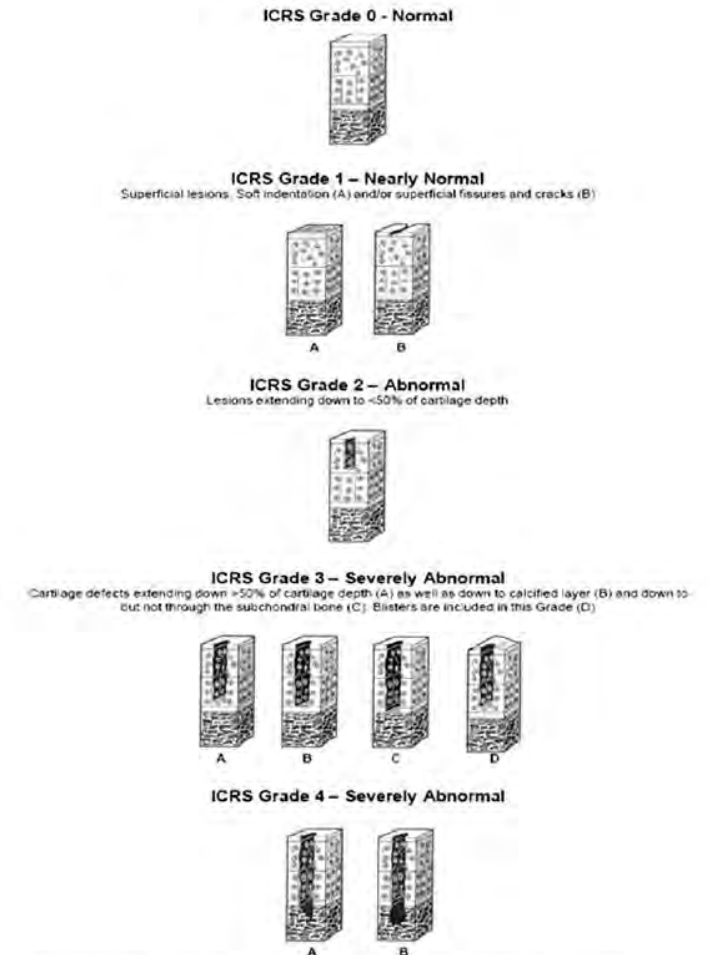
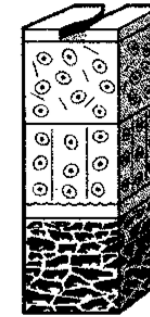
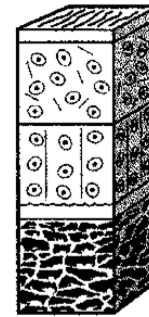


Fig. 5 ICRS grading system for chondral defects. (Reprinted with kind authorization of the International Cartilage Repair Society [ICRS]. Copyright © ICRS.)

Grade 0: normal

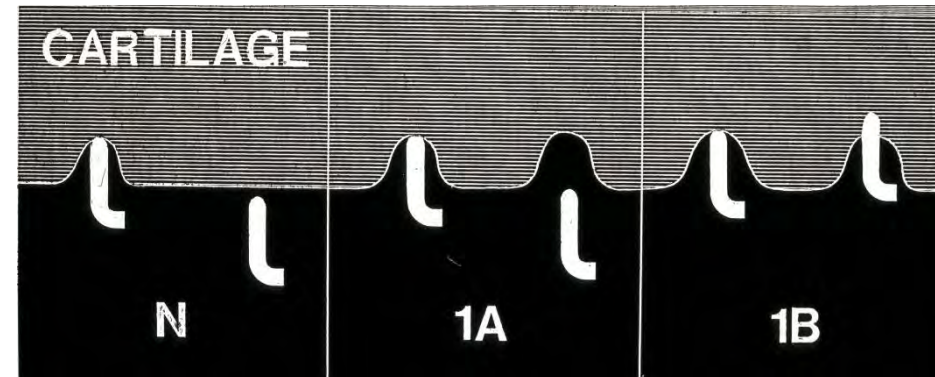
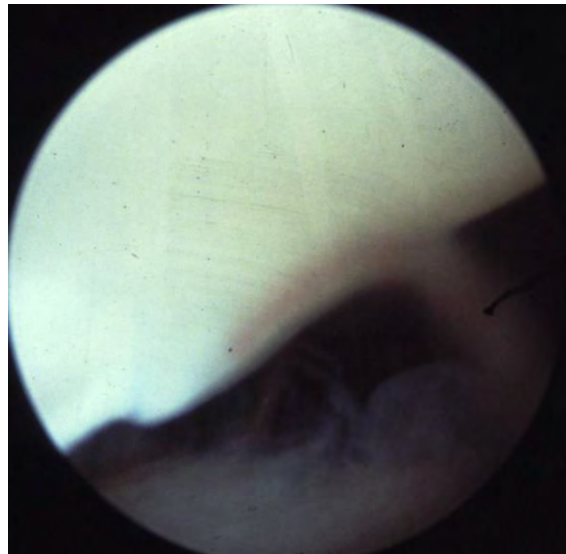
Grade 1: presque normal

- 1-A: ramollissement
- 1-B: fissures superficielles



Nearly normal

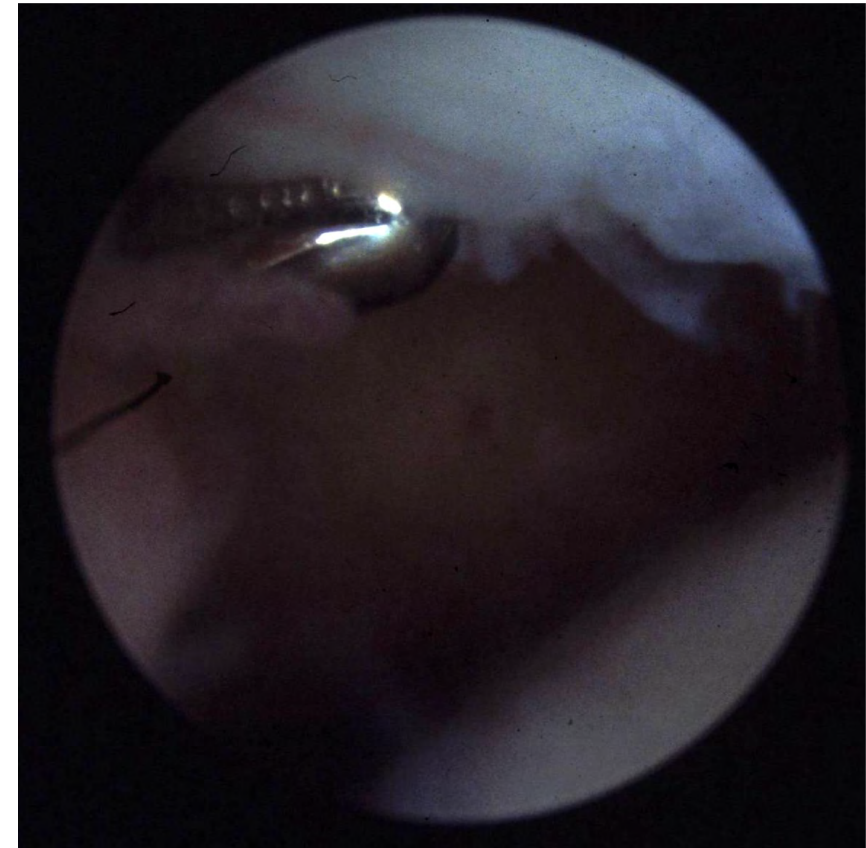
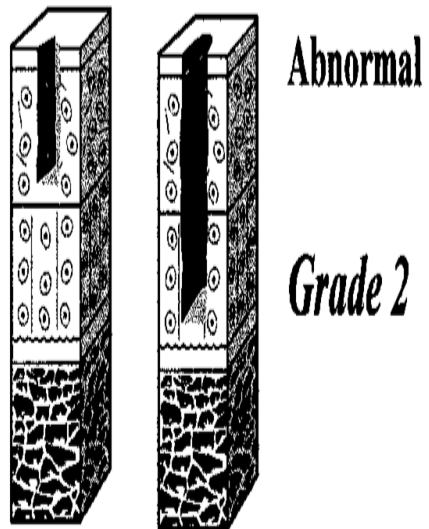
Grade 1



Grade 2: anormal

< 50% épaisseur

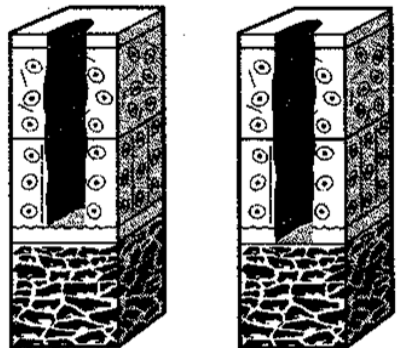
Lésions souvent instables (clapet)



Grade 3: anormal

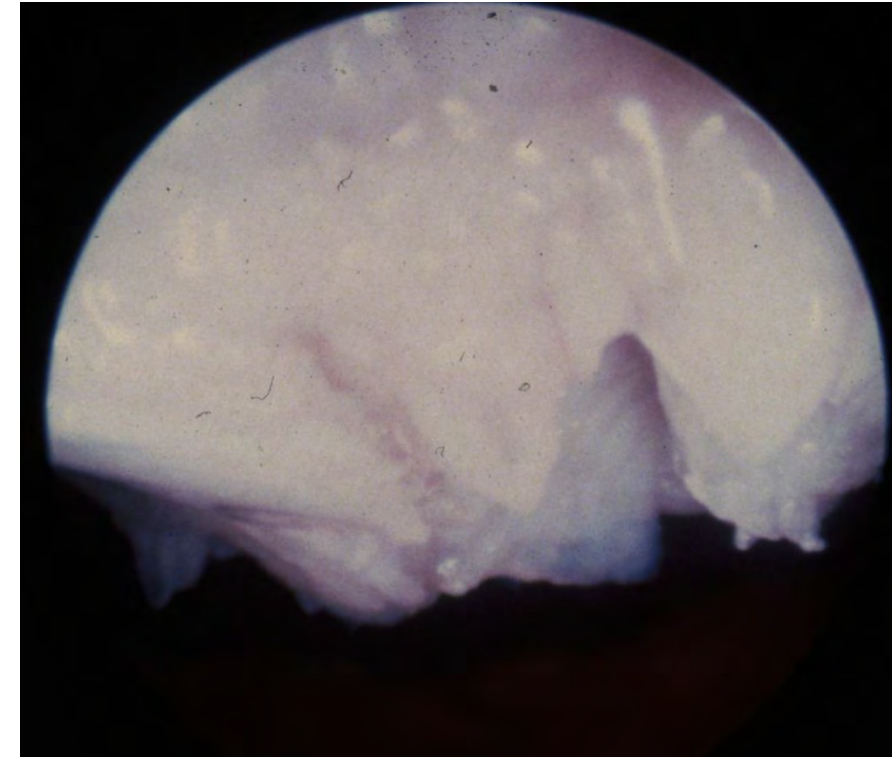
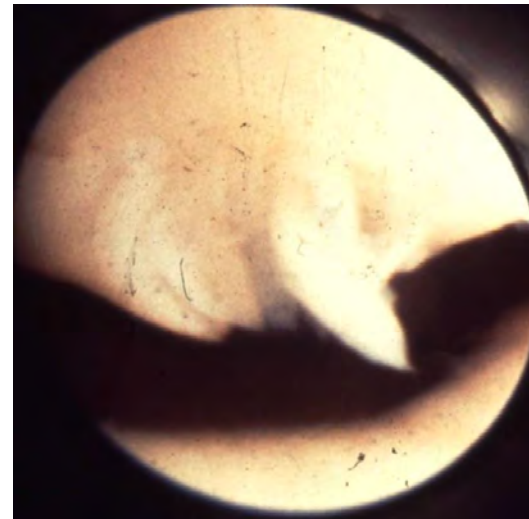
> 50% épaisseur

- 3-A: n'atteint pas couche calcifiée
- 3-B: atteint couche calcifiée
- 3-C: jusqu'à plaque sous chondrale
- (sans la traverser)




Severely abnormal

Grade 3



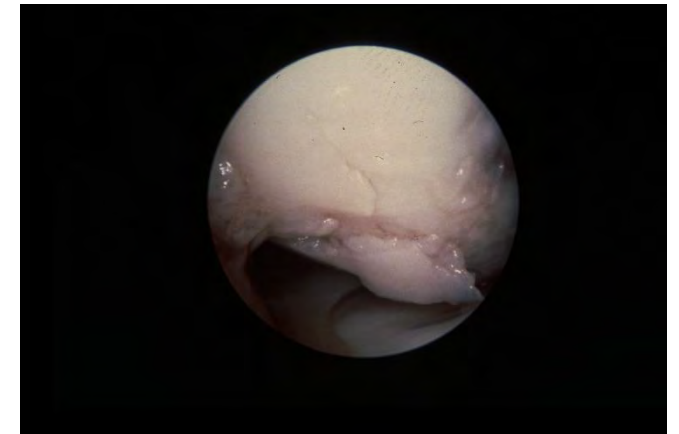
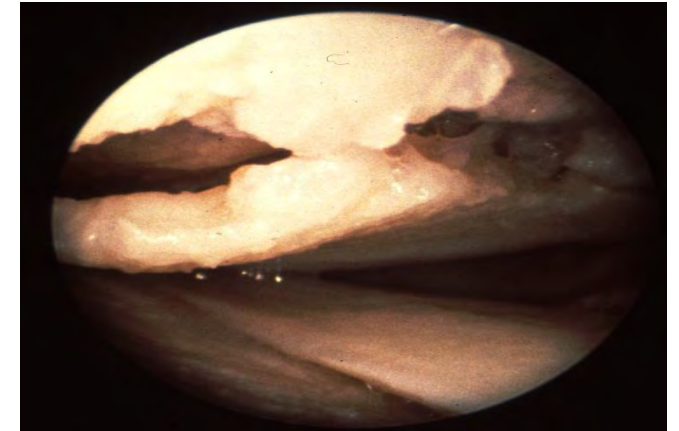
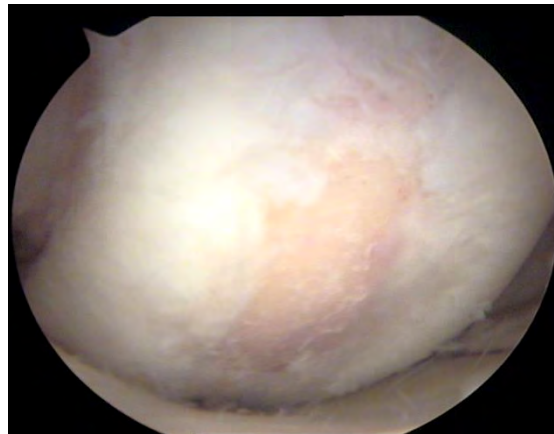
Grade 4: gravement anormal

Atteinte de toute l'épaisseur du cartilage avec extension à plaque sous chondrale



Grade 4

© ICRS

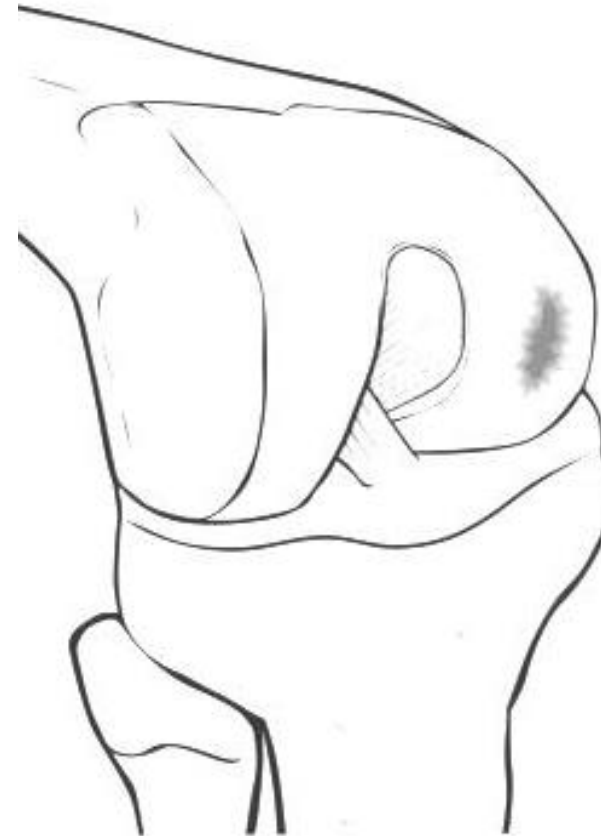

Localisation de la lésion

en zone portante

Etendue de la lésion

- $< 2\text{cm}^2$ (petite)
- $> 2\text{cm}^2$
- $> 5\text{cm}^2$ (très large)



- **Beaucoup de lésions superficielles sont asymptomatiques**
- **Les plus symptomatiques:**
 - Les plus larges
 - En zone d'appui
 - Instables (contours)

Quelle classification, pour quelle pratique ?

En pratique quotidienne:

- Pas indispensables d'utiliser scores
- Néanmoins descriptif complet de la lésion
 - Profondeur (**Outerbridge, Beguin et Locker**)
 - Taille
 - Localisation (schéma articulaire)

Doit être suffisamment précis pour pouvoir calculer score à posteriori (ex: chondrolyse rapide post méniscectomie)

En Recherche clinique:

Gonarthrose

- **EVA de chondropathie**
- **Score SFA**

Lésions focales

- **Classification ICRS**

Merci pour votre attention

- Neyret P, Demey G, Servien E, Lustig S (2012) Traité de chirurgie du genou. Elsevier Masson
- Amendola A, Selmi TAS, Ayrat X, Bahuaud J (2006) Arthroscopie: Généralités, genou, cheville, hanche, épaule, coude, poignet, extra-articulaire. Elsevier
- McKeon BP, Bono JV, Richmond JC (2009) Knee Arthroscopy. Springer Science & Business Media
- Cours arthroscopie Pr Bernard Moyen