



SOCIÉTÉ  
FRANCOPHONE  
D'ARTHROSCOPIE

DIU Arthroscopie 2023  
Session autres articulations  
11-13 janvier 2023  
Caen - Paris

# Traitement endoscopique du syndrome du piriforme

Dr Alexandre Ferreira (CCA),

Orthopaedic department Caen University Hospital  
*Unité Inserm Comet 1075 Avenue cote de nacre*  
*14000 CAEN FRANCE*



UNIVERSITÉ  
CAEN  
NORMANDIE



# Introduction



- **Syndrome du piriforme** : irritation du nerf sciatique par des adhérences sur son trajet de la région glutéale profonde
- Défini en 1947 comme syndrome canalaire par Robison
- Physiopathologie longtemps controversé semble d'avantage lié à des adhérences
- **Syndrome douloureux de la région glutéale**



UNIVERSITÉ  
CAEN  
NORMANDIE



# Diagnostic : clinique



- Consulte pour douleurs de fesses avec sciatique tronqué
- Lors de station assise prolongé (>30 min)
- Rechercher cause traumatique ou sportive et éliminer diagnostics différentiels
- **Aucune signes clinique spécifique**, faisceau d'arguments




UNIVERSITÉ  
CAEN  
NORMANDIE



# Diagnostic : clinique



- Palpation douloureuse du piriforme
- Test de provocation :
  - Etirement passif du piriforme : Beatty test, FADIR test et Place test



Courtesy to physiotutors : <https://www.youtube.com/watch?v=pvEnryptz28>



UNIVERSITÉ  
CAEN  
NORMANDIE



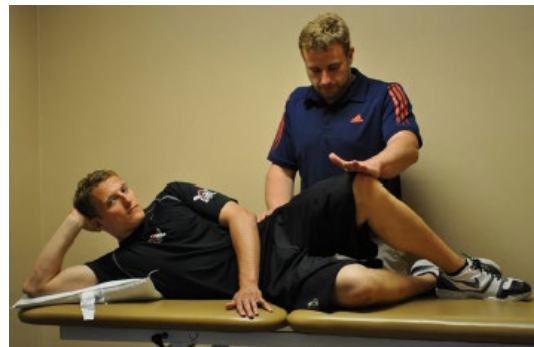
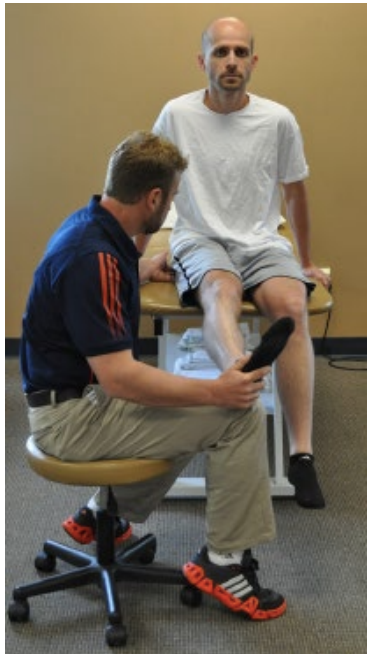
# Diagnostic : Beatty test



## 2 autres manœuvres:

- **Etirement passif** du muscle piriforme : patient assis en bord de table avec hanche fléchie à 90° et genou en extension. L'examineur palpe la grande échancrure sciatique en contraignant le membre inférieur en adduction et rotation interne
- **Test actif** du muscle piriforme : patient installé en décubitus latéral sur le côté controlatéral. abduction/rotation externe la hanche contre résistance



# Diagnostic : paraclinique



- EMG ? Le plus souvent normal mais peut aider à exclure des diagnostics différentiels
- IRM : Examen de référence
  - Objectif principal exclure les autres causes de douleurs radiculaires
  - Associer une IRM de rachis pour exclure les diagnostics différentiels



UNIVERSITÉ  
CAEN  
NORMANDIE



# Prise en charge



- 1 Traitements médicaux :
  - AINS
  - Décontracturant musculaires
  - TTT douleurs neuropathiques (Gabapentine...)
  - Rééducation : Restaurer la longueur du muscle piriforme et de supprimer ou libérer les points gâchettes myofasciaux

➔ Disparition des symptômes dans 51,5% des cas

# Technique chirurgicale



2

Infiltration :

- Echo guidé +++
- Infiltration dans le corps musculaire du piriforme Lidocaïne +/- cortisone
- Infiltration toxines botulique : littérature récente encourageante, résultats semblent supérieur. Coût = facteur limitant en première intention

3

Traitement chirurgicale :

- Après échec d'un traitement médical bien mené d'au moins 6 mois
- Ténotomie du muscle piriforme et neurolyse du nerf sciatique
- Moyen : Ciel ouvert ou Endoscopique

# Technique chirurgicale



SOCIÉTÉ  
FRANCOPHONE  
D'ARTHROSCOPIE



# Résultats



- Tenotomie endoscopique : safe (validation cadavérique)
- Seulement 2/3 d'évolution favorable post opératoire après ténotomie isolé à ciel ouvert ➡ Neurolyse du nerf sciatique semble indispensable
- Ténotomie + Neurolyse : Amélioration des scores fonctionnels, Diminution des douleurs
- Endoscopie > Ciel ouvert



UNIVERSITÉ  
CAEN  
NORMANDIE



# Conclusion



- Histoire de la maladie + Examen clinique (**diagnostics différentielles**)
  - IRM : Rachis, Bassin et hanche
- 1) Traitement médical et rééducation, 2) Infiltrations



UNIVERSITÉ  
CAEN  
NORMANDIE



# Conclusion



- Si échec (>6 mois) : Traitement chirurgical
  - **Ténotomie piriforme + Neurolyse sciatique**
- Endoscopie : résultats prometteur, geste exigeant nécessitant une bonne expérience d'arthroscopie de hanche



UNIVERSITÉ  
CAEN  
NORMANDIE





Merci pour votre attention



UNIVERSITÉ  
CAEN  
NORMANDIE



# SFA

# 2023

# LYON

CENTRE DES CONGRÈS

14.15.16 DÉCEMBRE

**PRÉSIDENTE DU CONGRÈS :**

ARNAUD GODENÈCHE  
BERTRAND SONNERY COTTET

**SYMPOSIA**

- Lésions du LCA et ligament collatéral médial.  
N. Bouguennec, E. Cavaignac
- Score SFA - récurrence d'instabilité. L. Neyton, X. Ohl
- Traitement arthroscopique de la tendinopathie corporelle et d'insertion du tendon d'Achille.  
M. Andrieu, A. Thiourvi

[www.sofarthro.org](http://www.sofarthro.org)



1975



2026

