



Arthroscopie du coude: Généralités

Clément DUJEU, CCA

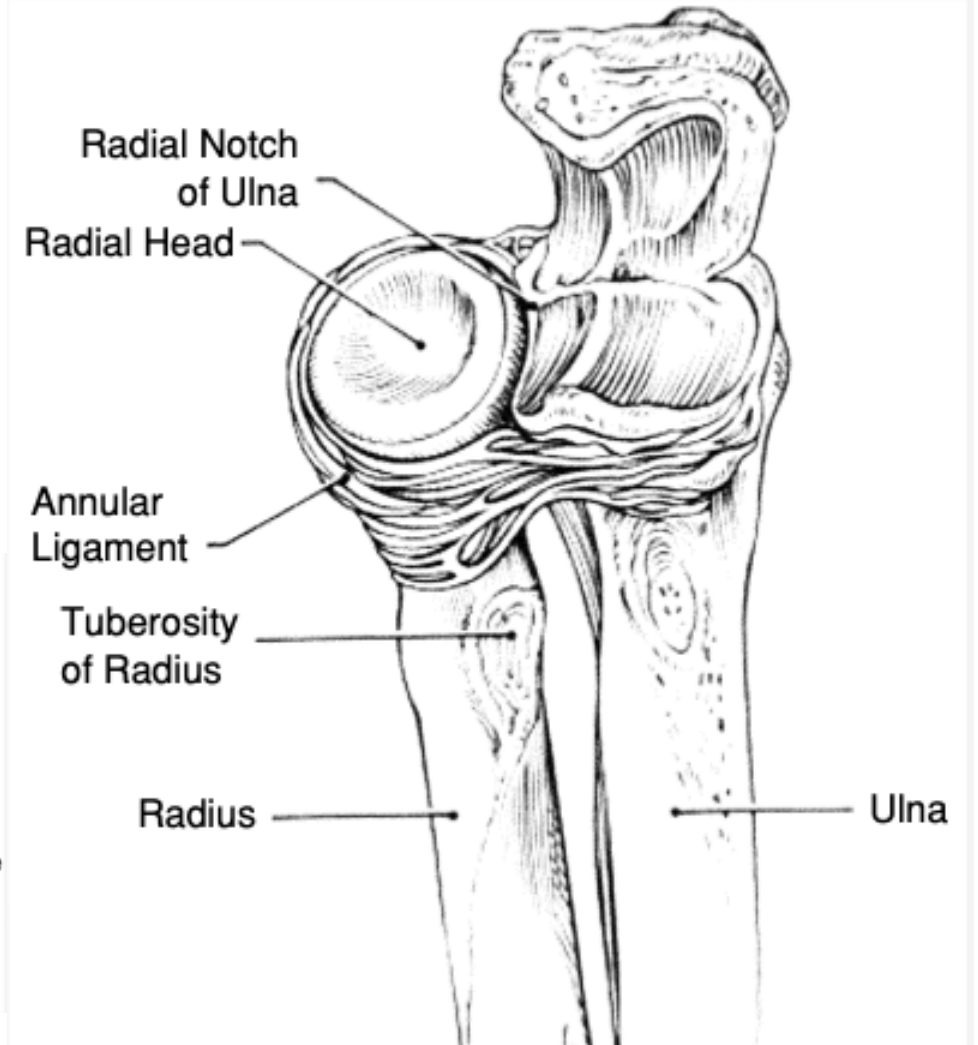
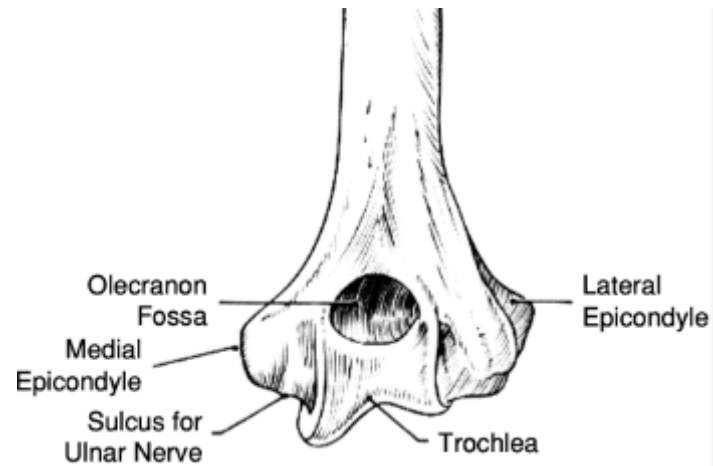
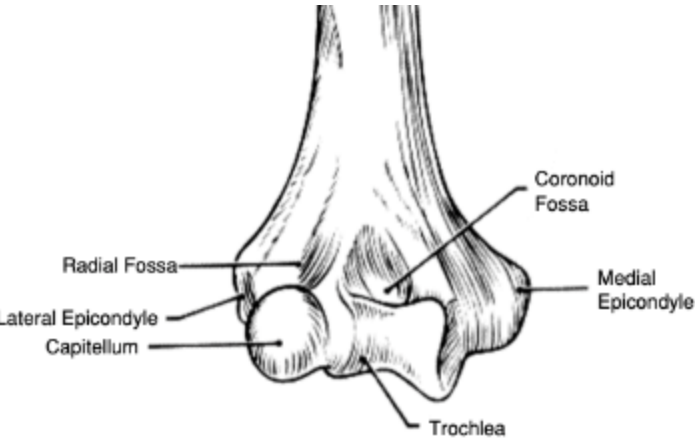
* Images tirées du livre L'arthroscopie de la main, du poignet et du coude (image en haut à gauche)

Anatomie/Biomécanique

Anatomie

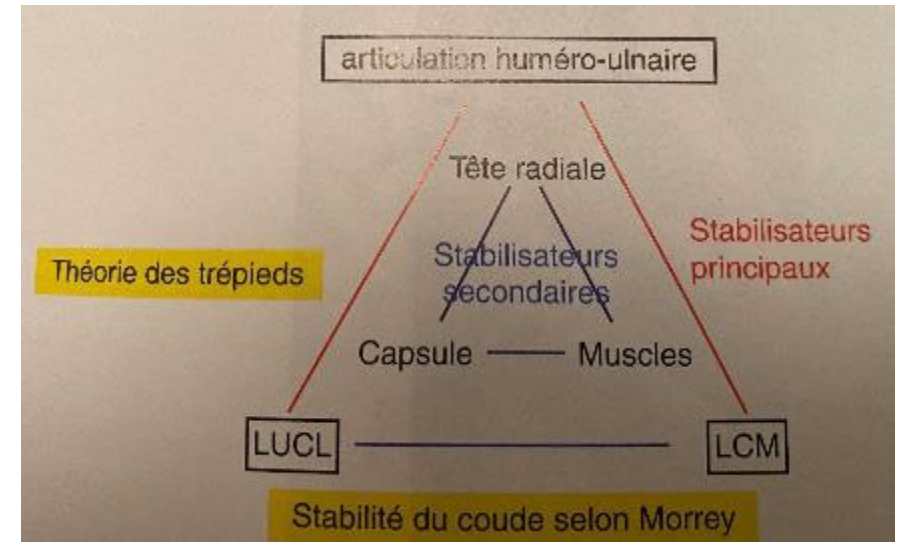
- **L'articulation du coude:**

- 3 os
- 3 articulations
- 1 capsule/cavité articulaire
- Plans ligamentaires: LCM/LCL
- En lien : membrane interosseuse et RUD



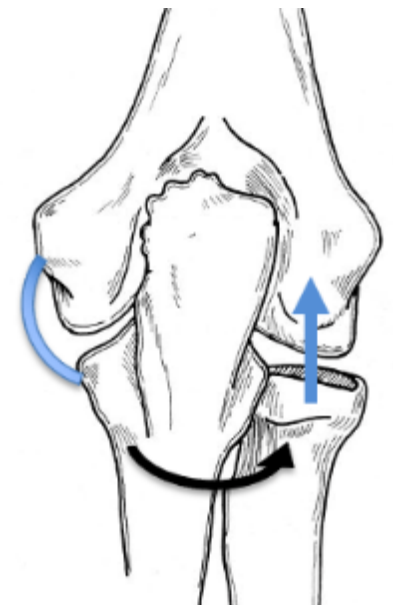
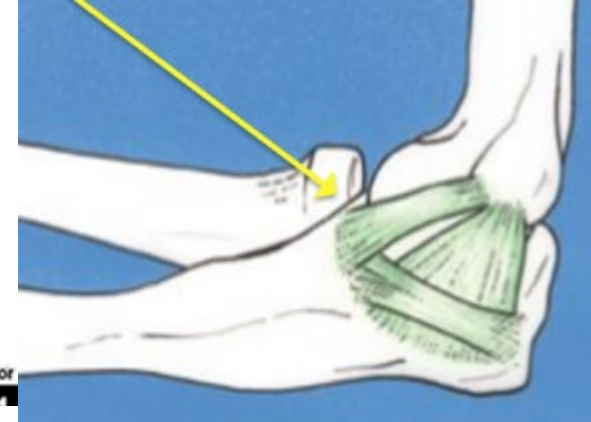
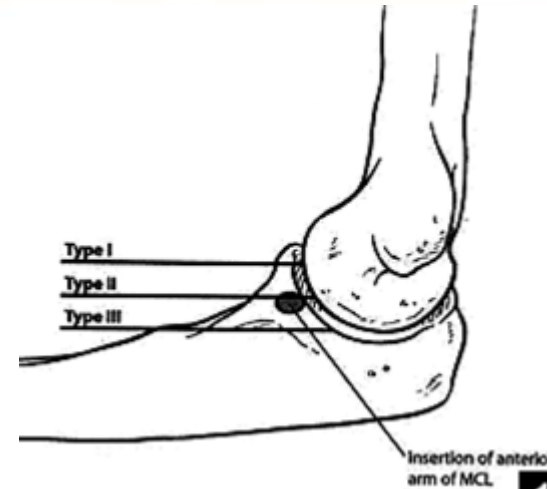
Biomécanique

- Axiale trochléenne
- Mobilité en flexion/extension
- Stabilité:
 - Association os/capsule/ligaments/muscles
 - **Théorie des trépieds**
 - Stabilisateurs **primaires**
 - Stabilisateurs **secondaires**



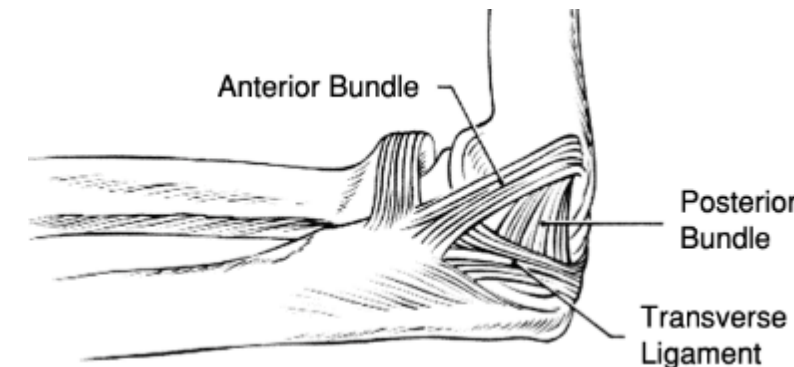
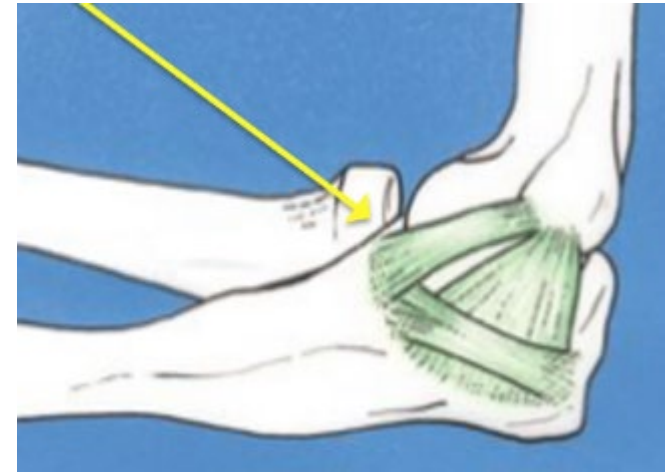
Biomécanique: éléments de stabilité ostéo-articulaires (statiques)

- **Processus coronoïde:**
 - stabilisateur **central**
 - **ancrage** principal des ligaments collatéraux
 - butée antérieure
 - au moins 50%
- **Olécrâne:**
 - au moins 50%: instabilité rotatoire et latérale
- **Tête radiale:**
 - secondaire, important si lésions associées
- **Capsule articulaire:**
 - secondaire
 - rôle important en extension: 70% des tensions des parties molles



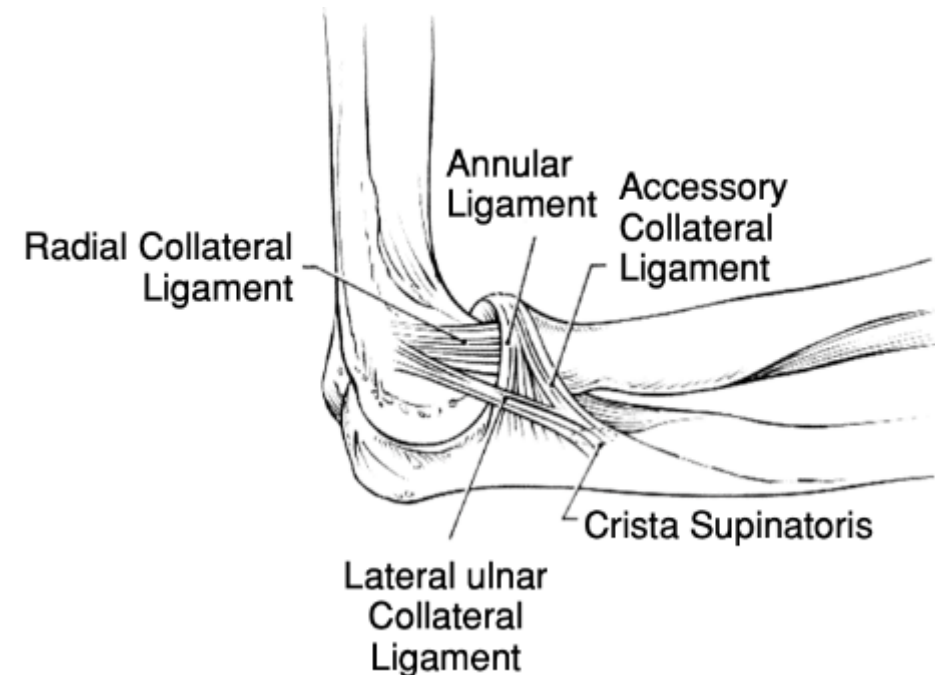
Biomécanique: éléments de stabilité ligamentaires (statiques)

- **Ligament collatéral médial/ulnaire**
- Essentiel pour la stabilité en **valgus**
- 3 faisceaux:
 - **antérieur +++**: large/ résistant, tendu de l'extension à 90° flexion
 - postérieur: tendu de 60 à 120° flexion
 - transverse
- Tension qui **varie avec la flexion**:
 - instabilité en valgus recherchée entre 30 et 60° flexion pour faisceau antérieur
 - instabilité en valgus recherchée en flexion max pour faisceau postérieur



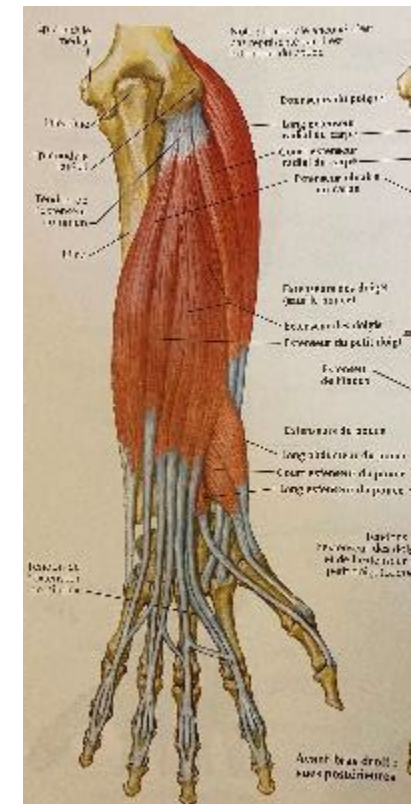
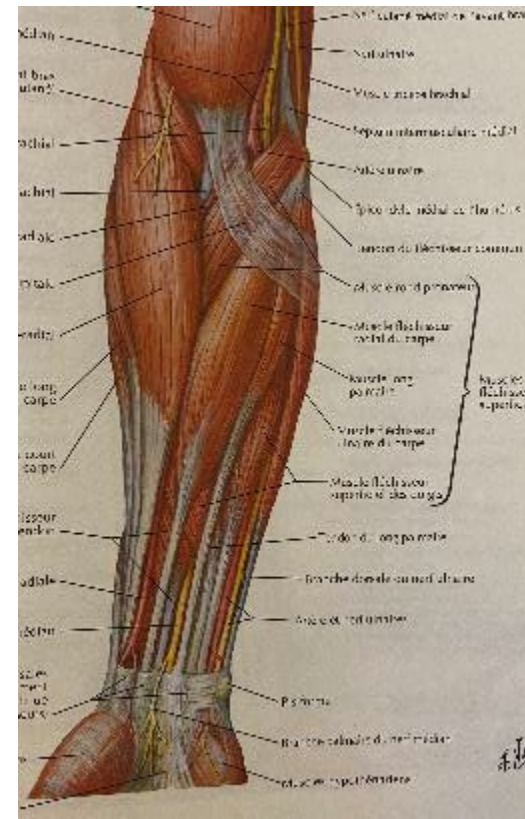
Biomécanique: éléments de stabilité ligamentaires (statiques)

- **Ligament collatéral latéral**
- Essentiel pour la stabilité en **varus**
- 4 faisceaux (assure le maintien de la tête radiale contre le capitulum):
 - ligament annulaire
 - ligament accessoire
 - ligament collatéral radial
 - **ligament collatéral latéral ulnaire +++**
- **Isométrique** lors de la flexion du coude



Biomécanique: éléments de stabilité dynamiques

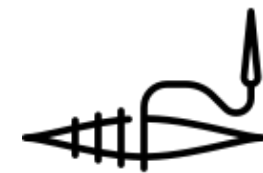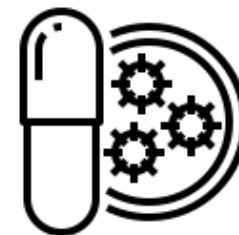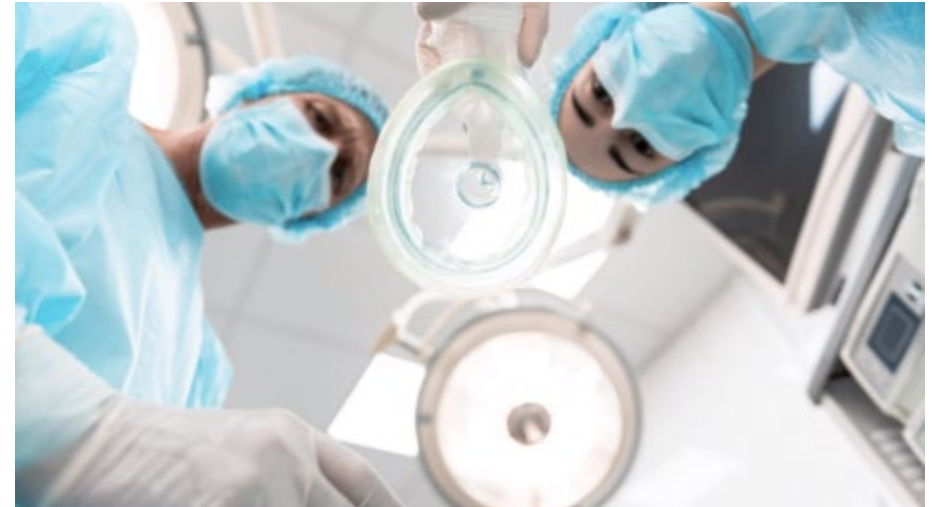- **Muscles péri-articulaires:** coaptation
- Fléchisseurs (brachial + biceps) et extenseur (triceps) du coude: coaptation/congruence
- Pronateurs: stabilisation en valgus
- Anconé: stabilisation en valgus
- Epicondyliens: stabilisation postéro-latérale



Anesthésie

Anesthésie

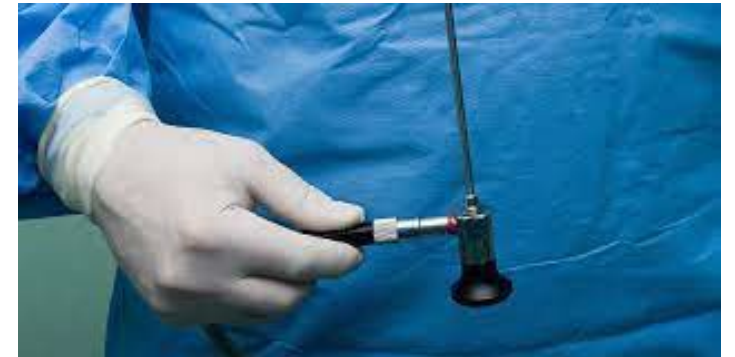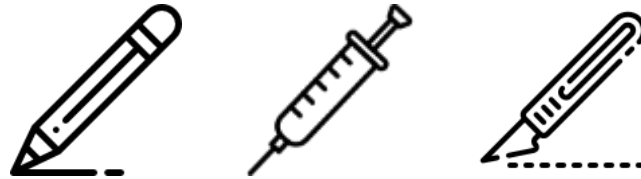- ALR ou **AG**
- AG a toutefois plusieurs avantages:
 - confort du patient (garrot, position,...)
 - relaxation musculaire
 - examen neurologique possible au réveil
 - syndrome des loges
- Antibioprophylaxie:
 - articulation superficielle
 - **risque infectieux** important: 2% sup, 0.8% prof, 5% écoulement
 - C2G pré-op
 - suture des voies d'abord



Instrumentation

Instrumentation

- Crayon dermatographique
- Seringue de 50 mL
- Lame 11
- Arthroscope 4mm / 30°
- Chemise adaptée (risque extravasation tissus sous cutanés)
- Trocards mousses
- Arthropompe 30 mmHg
- Garrot
- Crochet
- Pincés
- Shaver
- VAPR (prudence)
- ...

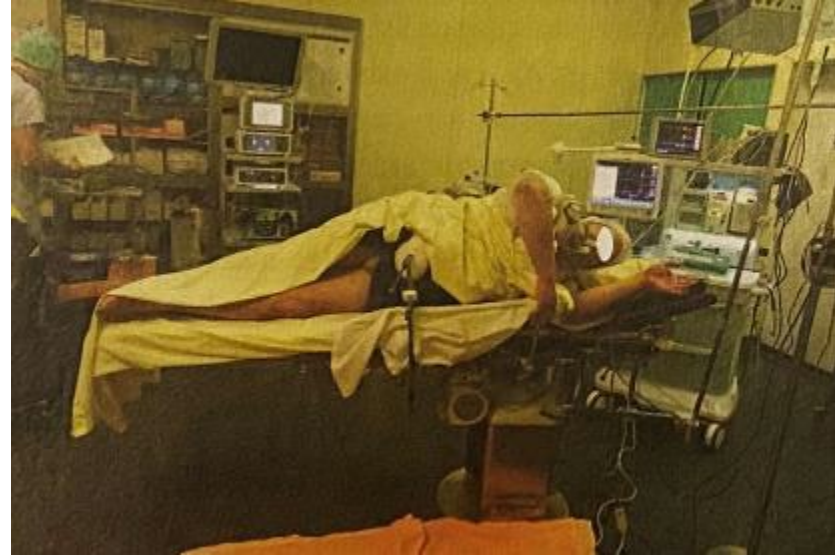

Installations

Installations

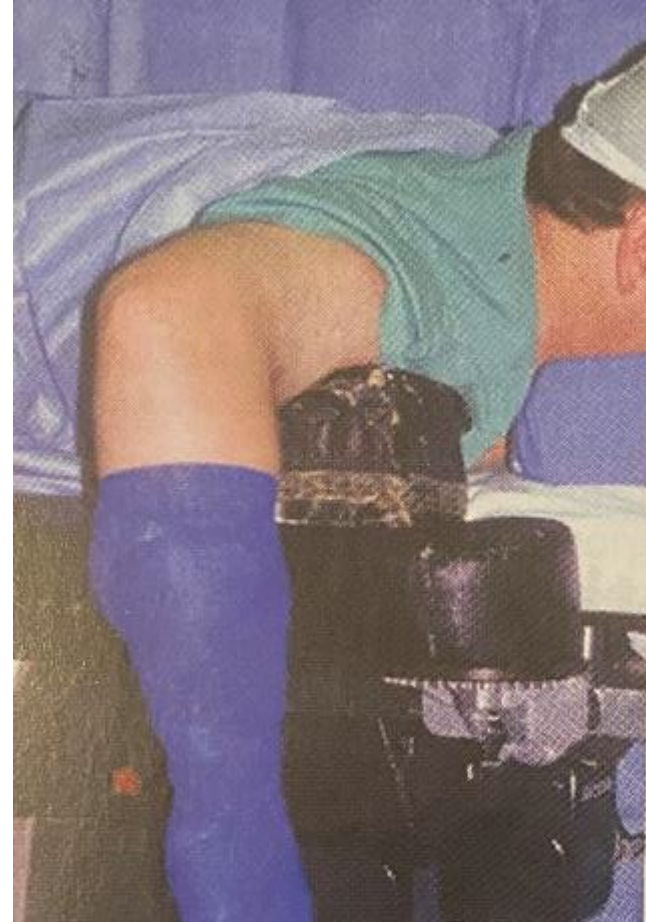- **Décubitus latéral:**

- Avant bras en pronation
- Coude fléchi à 90° repose sur appui-bras
- Pas de système de traction
- Coude mobilisable
- Accès aisé au compartiment postérieur
- Structures vasculo-nerveuses repoussées par gravité + distension intra-articulaire
- Possibilité de conversion à ciel ouvert
- Risque de butée de l'arthroscope contre le thorax du patient pour compartiment antérieur (patient au bord de la table, épaule ABD 90°, coude plus haut que l'épaule)



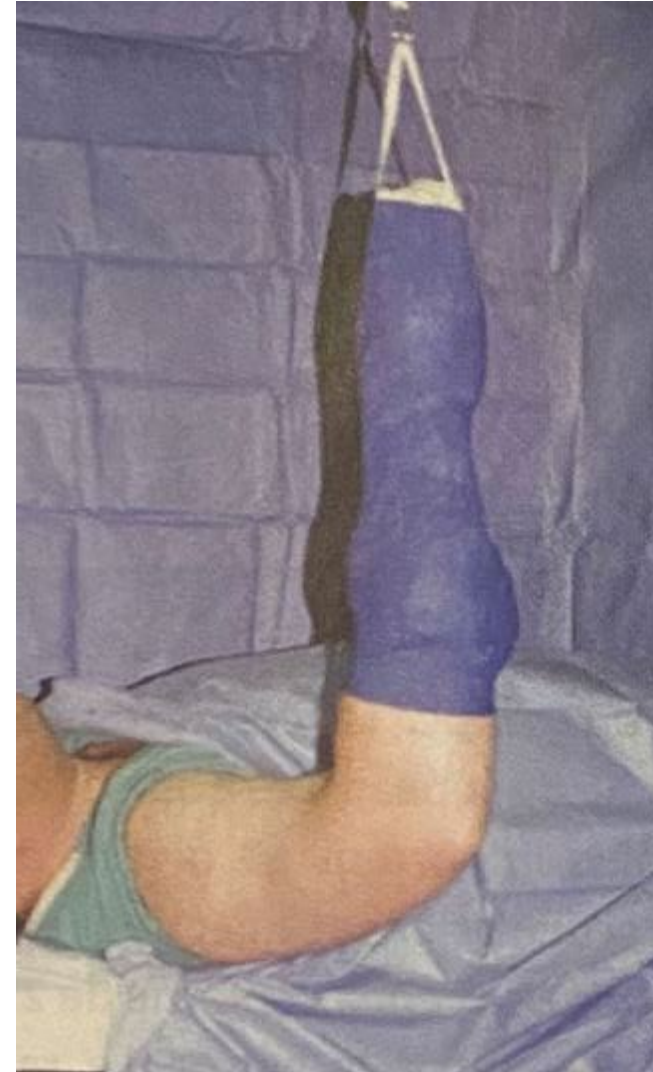
Installations

- **Décubitus ventral:**
 - Coude fléchi à 90° repose sur un appui
 - Coude stable
 - Accès antérieur et postérieur satisfaisant
 - Inconfort pour le patient



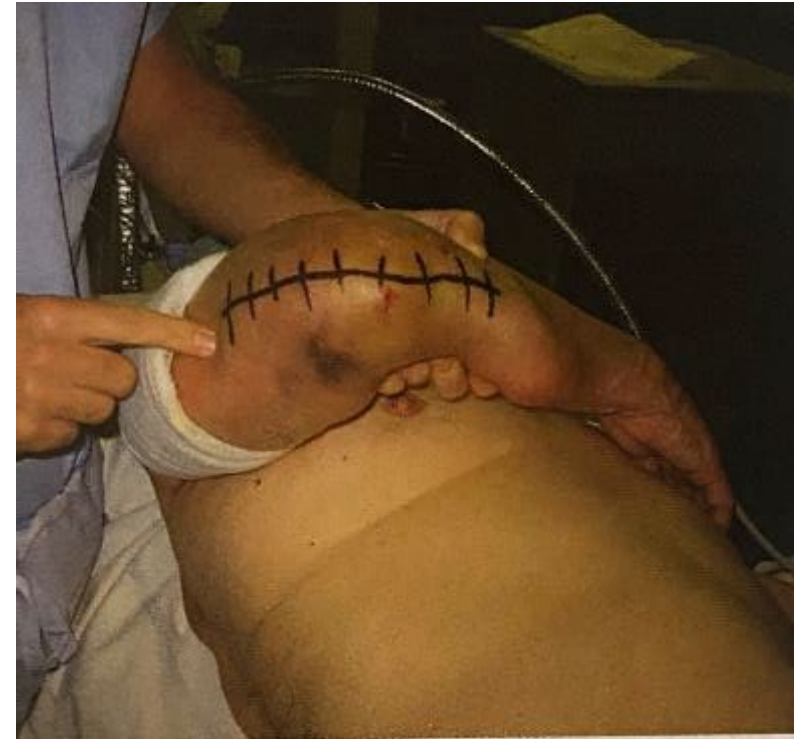Installations

- **Décubitus dorsal + traction verticale:**
 - nécessite un système de traction
 - difficultés de stabilisation du coude
 - accès au compartiment postérieur difficile
 - mobilisation en flexion-extension difficile



Installations

- **Décubitus dorsal + avant-bras sur abdomen:**
 - coude fléchi à 90°
 - confortable pour le patient
 - inconfortable pour le chirurgien
 - nécessite 2 aides opératoire
 - compromet la réalisation de gestes complexes
 - augmente le risque de complications

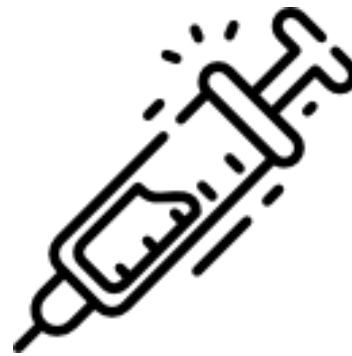

Voies d'abord

Voies d'abord antérolatérales

- **Généralités:**

- plus à risque de **complications neurologiques** (radial, cutané latéral avant-bras)
- à réaliser **coude fléchi à 90°**
- **distension articulaire** préalable (déplacement structures vasculonerveuses)



Voies d'abord antérolatérales

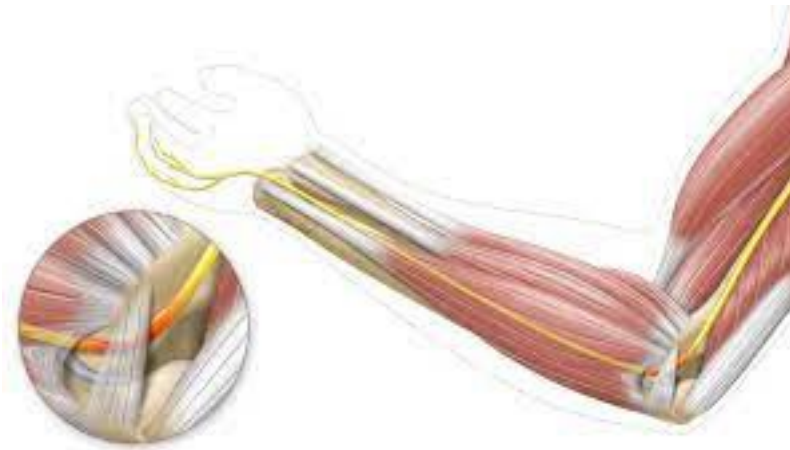
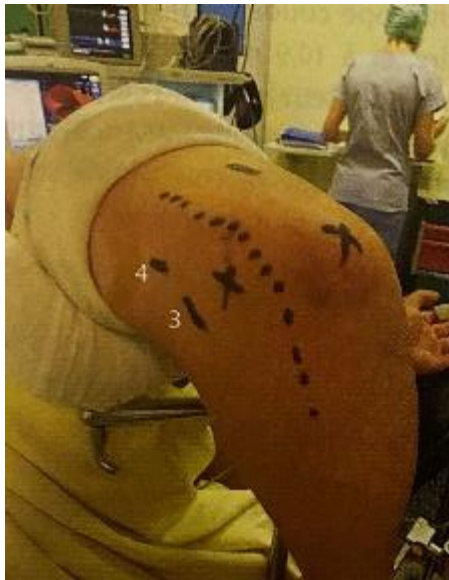- **Distale:**
 - 3cm en distal et 1cm en avant de l'épicondyle latéral
 - trocard traverse les extenseurs (ECRB)
 - risque: branche antérieure nerf cutané latéral de l'avant-bras, nerf radial, NIOP
 - bonne visualisation compartiment antérieur (excepté zone radio-condylienne)
- **Moyenne:**
 - 1cm en avant de l'épicondyle latéral
 - trocard traverse ECRL
 - risque: nerf radial
 - meilleure visualisation compartiment antérieur (VS distale)
- **Proximale:**
 - 1 à 2cm en proximal de l'épicondyle latéral, au niveau de la surface antérieure humérale
 - trocard traverse brachioradial + brachial
 - nerf radial + loin (VS distale et moyenne)
 - plus sûre, permet exploration plus vaste (latéral, médial, surface antérieure et latérale tête radiale, capitulum)
 - voie préférentielle introduction écarteurs compartiment antérieur



Voies d'abord antéromédiales

- **Généralités:**

- utilisées comme voies exploratrices ou instrumentales en complément voie antérolatérale
- risque: branche antérieure nerf cutané médial avant-bras, nerf médian, nerf ulnaire, artère brachiale
- **éliminer subluxation antérieure nerf ulnaire:** si instable contrôle open



Voies d'abord antéromédiales

- **Distale:**

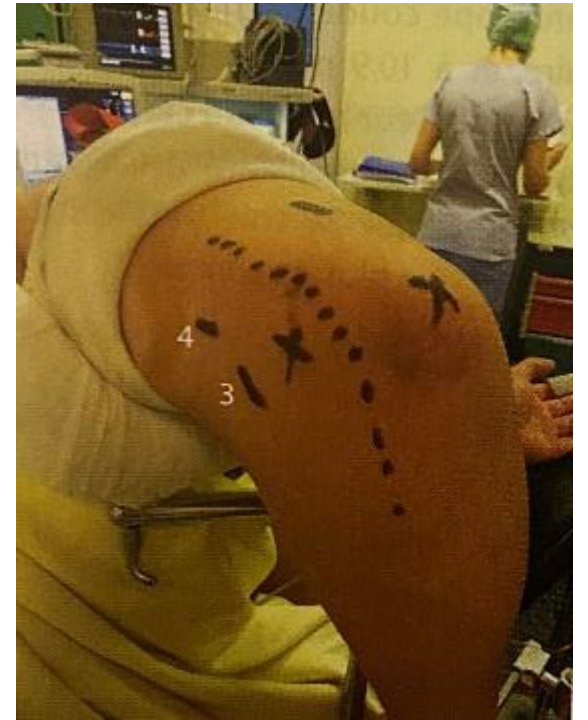- 2cm en distal 2cm en avant épicondyle médial
- trocard traverse fléchisseur commun doigts et brachial
- risque: branche antérieure nerf cutané médial avant-bras, nerf médian
- vue satisfaisante huméro-radial, huméro-ulnaire, fossette coronoidienne, capitulum, capsule post

- **Moyenne:**

- 1cm proximal et 1cm en avant épicondyle médial
- risque: nerf médian
- bonne visualisation (idem proximale)

- **Proximale:**

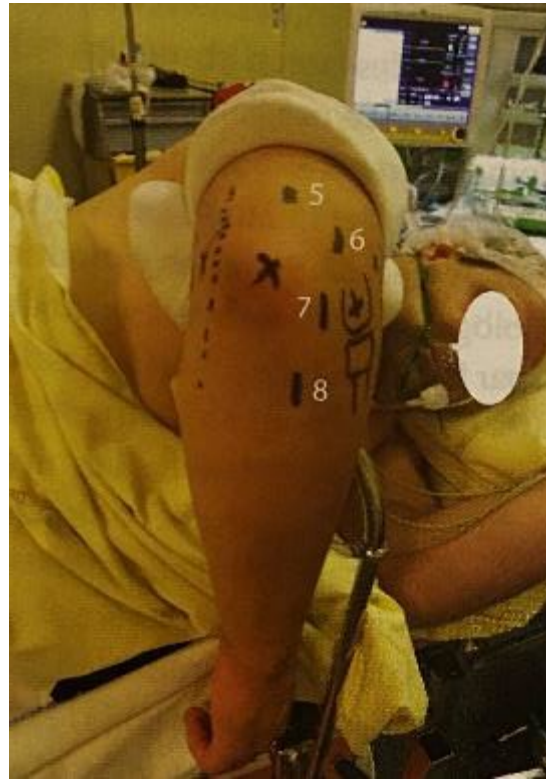- 1 à 2cm proximal épicondyle médial
- plus sûre que la voie distale
- excellente visualisation et voie préférentielle pour introduction écarteurs



Voies d'abord postérieures

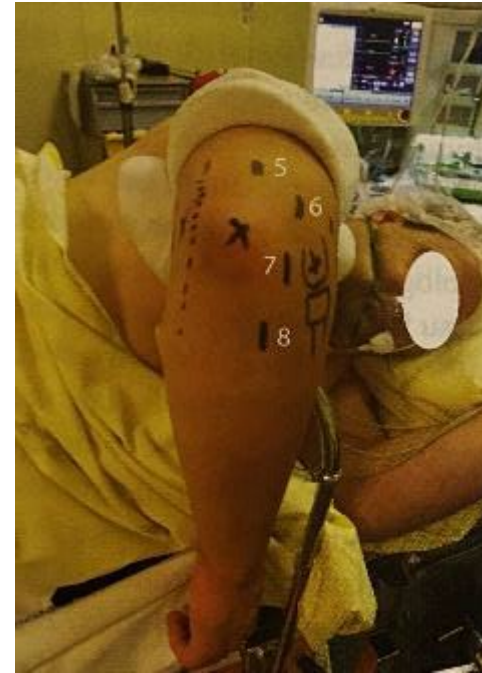- **Généralités:**

- voies sûres
- risque nerf ulnaire
- points d'entrées effectués **coude fléchi 45-60°** (accès facilité gouttières médiale et latérale)



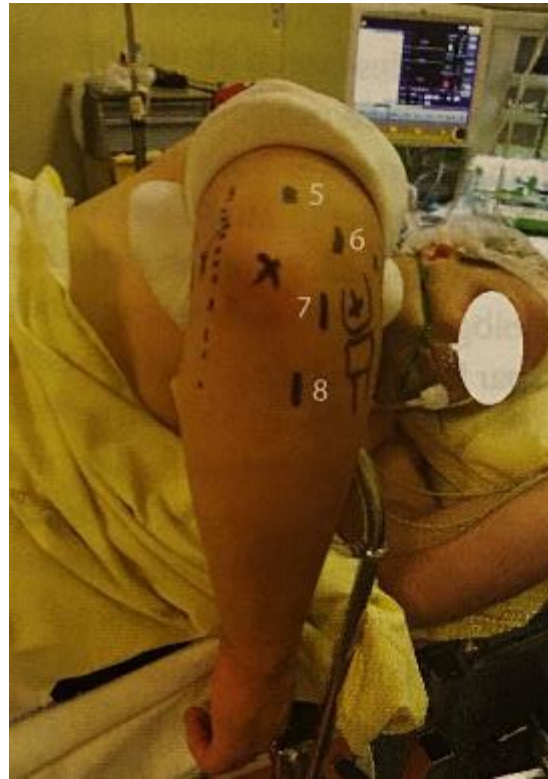Voies d'abord postérieures

- **Latérale:**
 - se situe au niveau du triangle de ponction (entre olécrane, épicondyle latéral et tête radiale)
 - souvent utilisée pour distension pré-arthroscopique et exploration initiale
 - visualisation correcte partie post capitulum et RUP
- **Postérolatérale:**
 - plus proximale et plus postérieure (VS latérale)
 - 2cm en proximal pointe olécrane et adjacente bord latéral tendon tricipital
 - trocard dirigé vers la fossette olécranienne
 - visualisation olécrane , partie post trochlée
- **Postérieure directe:**
 - mi-distance entre épicondyles, à 2 à 4cm de la pointe olécranienne, milieu triceps
 - palper le nerf ulnaire avant
 - accès direct partie antérieure de l'articulation en faisant une fenêtre trans-humérale



Voies d'abord ulnaire distale

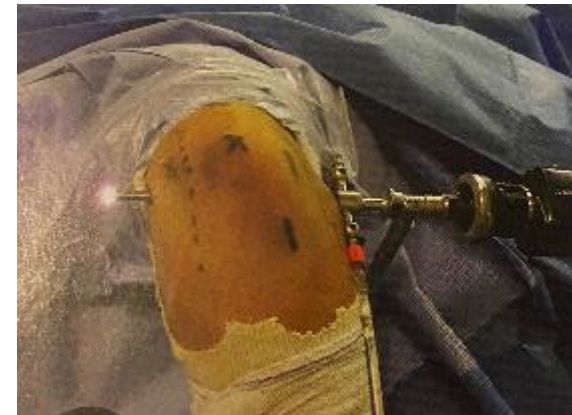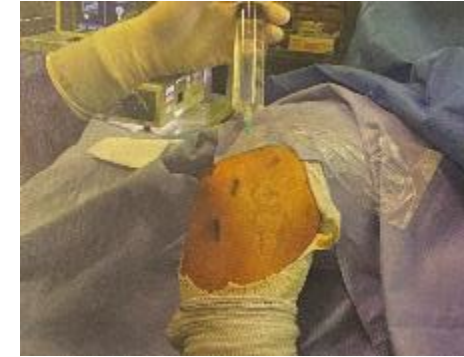
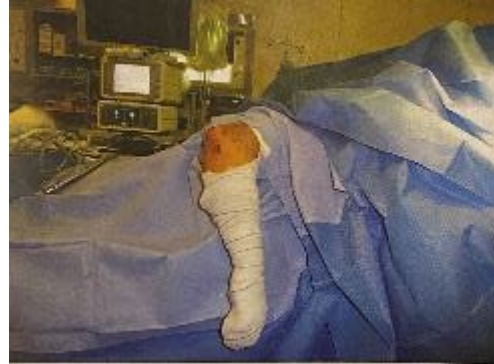- Accès à l'articulation huméroradiale postérieure
- 3 à 4cm en distal de l'interligne huméroradial postérieur, latérale crête ulnaire
- Vue directe sur le capitulum, évite conflit entre les instruments quand introduits uniquement par les voies latérales



En pratique (chez nous)

En pratique (chez nous)

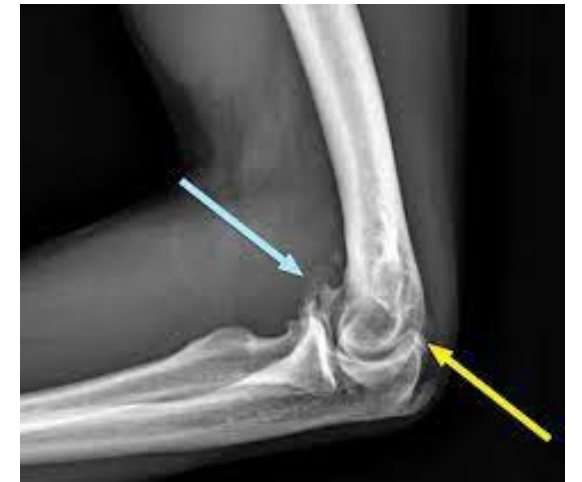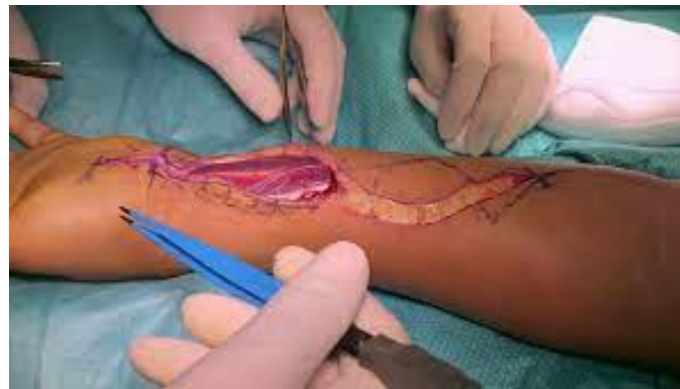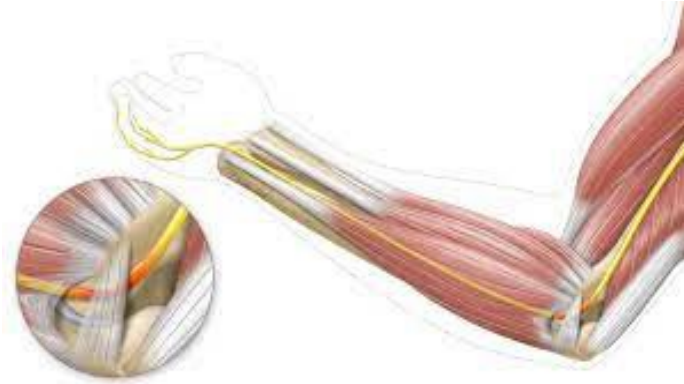
- Anesthésie générale
- Décubitus latéral, coude à 90°
- Garrot
- Bande avant-bras pour éviter diffusion
- Repère des reliefs, du nerf ulnaire, des voies d'abord
- Injection sérum phy (15-30cc) dans le triangle post (olécrane, tête radiale, épicondyle latéral)
- Exploration antérieure:
 - - voie antérolatérale moyenne ou proximale (en premier)
 - - +/- voie antéromédiale instrumentale (après palpation nerf ulnaire): technique type clou de Wissinger
- Exploration postérieure:
 - - voie postérolatérale arthroscopique
 - - voie postérieure directe instrumentale




Complications

Complications

- Infections profondes
- Neurologiques
- Syndrome des loges
- Ecoulements séreux
- Algodystrophie
- Ossifications hétérotopiques





Merci de votre attention!

